儿童双侧声带麻痹激光手术 2 例并文献复习

程超[1]　周宜龙[2]　刘大波[2]　庄佩耘[3]

［摘要］ 声带麻痹(VCP)是指支配喉内肌群的运动神经传导通路受损导致声带的运动障碍,可同时伴有喉的感觉神经障碍。双侧声带麻痹的症状主要为哭声嘶哑、吸奶呛咳、喉喘鸣,严重时可致窒息。我科近期采用 CO_2 激光对此类患儿展开治疗,但两者的预后却有明显的差异。病例 1 为 2 岁男性,主诉"气管切开术后 2 年"来诊。患儿出生后诊断"双侧声带麻痹伴Ⅱ度喉梗阻",在本地医院接受了气管切开术,并维持气管造口至今。电子喉镜检查显示:双侧声带固定于旁正中位,声门裂隙约 1 mm,未见明显外展运动。在我科行手术治疗后效果良好,随访至今无复发。病例 2 为 1 岁女性,主诉"气管切开术后 1 年余"就诊,患儿诊断:①双侧声带麻痹;②喉软化症;③新生儿肺炎。在外院接受了气管切开术,并自此维持气管造口状态。电子喉镜检查示双侧声带内收固定,声门裂隙约 0.5 mm,声带外展受限。患儿术后效果不佳,未能拔管。

［关键词］ 儿童;双侧声带麻痹;预后
DOI:10.13201/j.issn.2096-7993.2025.02.015
［中图分类号］ R767.4　　［文献标志码］ D

Laser surgery for bilateral vocal cord paralysis in children: 2 cases report and literature review

CHEN Chao[1]　*ZHOU Yilong*[2]　*LIU Dabo*[2]　*ZHUANG Peiyun*[3]
([1]Department of Otolaryngology, Longgang E. N. T. Hospital & Shenzhen Key Laboratory of E. N. T, Shenzhen, 510000, China; [2]Department of Pediatric Otorhinolaryngology, Shenzhen Hospital, Southern Medical University; [3]Department of Voice, Zhongshan Hospital of Xiamen University, School of Medicine, Xiamen University)
Corresponding author: ZHUANG Peiyun, E-mail: peiyun_zhuang@yahoo.com

Abstract Vocal cord paralysis (VCP) refers to the movement disorder of the vocal cord caused by the damage of the motor nerve conduction pathway that dominates the laryngeal muscles, which can be accompanied by sensory nerve disorder of the larynx. Symptoms of bilateral vocal cord paralysis include crying hoarseness, sucking cough, and laryngeal stridor, which can lead to asphyxia in severe cases. Our team recently used CO_2 laser to treat such children, but the prognosis varies significantly. Case 1: A 2-year-old male, who had undergone tracheotomy 2 years prior, was diagnosed with "bilateral vocal cord paralysis with grade Ⅱ laryngeal obstruction" after birth. He maintained a tracheostomy until recently. Electronic laryngoscopy showed that the bilateral vocal cords were fixed in the midline, with a glottic fissure of about 1 mm. After surgical treatment, the outcome was good, and there was no recurrence during follow-up. A 1-year-old female, who had undergone tracheotomy over a year ago, was diagnosed with ' ①bilateral vocal cord paralysis; ②laryngomalacia; ③neonatal pneumonia. ' She maintained a tracheostomy since then. Electronic laryngoscopy revealed that the bilateral vocal cords were retracted and fixed, with a glottic fissure of about 0.5 mm and limited vocal cord abduction. The postoperative outcome for this child was not good, and the tracheostomy tube was not removed.

Key words children; bilateral vocal cord paralysis; prognosis

声带麻痹(paralysis of vocal cord,VCP)也称喉麻痹,是指支配喉内肌群的运动神经传导通路受损导致声带的运动障碍,可同时伴有喉的感觉神经障碍,从而导致出现临床症状[1]。在儿童,声带麻痹尤其是双侧发生者较为罕见,仅占先天性喉部异常的 10%[2]。在儿童患者临床症状主要表现为哭声嘶哑、无力,吸奶呛咳或伴有喉喘鸣,严重者可发生喉梗阻并引起窒息,直接威胁患儿生命。因疾病发生的初期缺乏有效的干预手段,只能选择气管切开。我科近期采用 CO_2 激光对 2 例新生儿期即出现双侧声带麻痹并因此行气管切开的患儿展开相同术式的治疗,但两者的预后却有明显的差异,由

[1]深圳市龙岗区耳鼻咽喉医院耳鼻咽喉科(广东深圳,510000)
[2]南方医科大学深圳医院儿童耳鼻咽喉科
[3]厦门大学附属中山医院嗓音科
通信作者:庄佩耘,E-mail:peiyun_zhuang@yahoo.com

引用本文:程超,周宜龙,刘大波,等.儿童双侧声带麻痹激光手术 2 例并文献复习[J].临床耳鼻咽喉头颈外科杂志,2025,39(2):173-176.DOI:10.13201/j.issn.2096-7993.2025.02.015.

临床耳鼻咽喉头颈外科杂志

此我们总结出了一些体会，现报告如下。

1 病例报告

例 1，患者，男，2 岁 4 个月，主诉“气管切开术后 2 年”来诊。患儿出生后即刻出现呼吸困难，伴喉鸣、气喘及口唇发绀，遂紧急转入新生儿重症监护室（NICU）。在 NICU 内，患儿接受了雾化吸入、持续气道正压通气（CPAP）、抗感染等综合治疗措施，症状有所缓解，但喉鸣及气喘症状持续存在。进一步检查后，确诊为“双侧声带麻痹伴Ⅱ度喉梗阻”。在本地医院经过 2 个月的反复治疗，上述症状未见明显缓解。于同年 3 月份接受了气管切开术，并维持气管造口至今。

患儿家属强烈要求解决气管切开管拔除及发声障碍的问题，遂转至我院就诊。入院时，患儿仍携带气管切开管，发声困难，无明显呼吸困难，吞咽功能正常。颈部正中下部可见一直径 3.5 mm 的气管套管，尝试实验堵管后，出现呼吸不畅，瘘口周围无明显感染表现。电子喉镜检查显示：双侧声带固定于旁正中位，声门裂隙约 1 mm，未见明显外展运动（图 1）。

患儿全身体检及实验室检查结果基本正常。经多学科会诊后，决定在全身麻醉下实施支撑喉镜下 CO_2 激光辅助声带切除术及杓状软骨部分切除术。手术过程顺利，7 d 后开始实验堵管，经过 48 h 的严密观察，患儿未出现呼吸阻塞症状，遂予以拔除气管套管。经 3 d 观察，患儿无特殊不适，准予出院。术后 3 个月复查喉镜，见右侧声带创口愈合良好，黏膜恢复基本正常，无肉芽组织形成，声门后端裂隙较术前增大（图 2）。经 1 年随访，患儿未再出现呼吸困难及吞咽障碍，发声能力部分恢复，但音质略显嘶哑，无明显进食呛咳，生长发育状况良好。

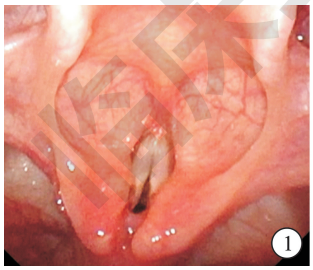

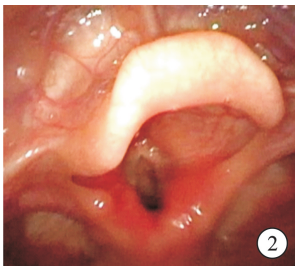

图 1 术前喉镜； 图 2 术后喉镜

例 2，患者，女，1 岁 6 个月，主诉“气管切开术后 1 年余”就诊于我科。患儿出生时即出现急性呼吸困难伴发绀，紧急行气管插管以清理呼吸道，插管后患儿仍存在喉喘鸣及气促发绀，反应减退。在面罩吸氧辅助下，患儿被转入新生儿科并接受机械通气治疗。经高浓度氧疗后，患儿症状有所缓解。经过系统检查，患儿被诊断：①双侧声带麻痹；②喉软化症；③新生儿肺炎。在随后 6 个月内，患儿在当地医院接受了多次治疗，症状反复，多次需行气管插管治疗，但拔管后症状未见明显改善。患儿于 6 个月时在外院接受了气管切开术，并自此维持气管造口状态。患儿家属期望能够拔除气管套管，遂携患儿至我科就诊。入科时，患儿气管造口状态，无明显呼吸困难，但发声受限。颈部正中下部可见一直径 3.5 mm 气管套管，堵管试验阳性，提示呼吸不畅，气管瘘口未见明显炎症。电子喉镜检查示双侧声带内收固定，声门裂隙约 0.5 mm，声带外展受限，周边可见黏液潴留（图 3）。患儿全身体检及实验室检查未见明显异常。经多学科会诊后，决定在全身麻醉下为患儿行支撑喉镜下 CO_2 激光辅助杓状软骨部分切除术及声带部分切除术。手术旨在改善患儿的呼吸道通畅性，为拔除气管套管创造条件，并尽可能恢复患儿的发声功能。术后患儿将接受严密监护，并根据恢复情况制定相应的康复计划。术中可见后联合粘连明显，粘连部分使得声带完全无法外展，双侧声带垂直面闭合不全，右侧环杓关节较左侧移动度欠佳。术中对后联合粘连部分以激光给予松解＋并切割分离后联合瘢痕，探针确定右侧声带突的部位，由内向外烧灼右侧杓状软骨至甲状软骨板内缘。术后 2 周尝试堵管，患儿呼吸情况尚可，静止时无明显三凹征，给予拔出气管套管后出院。术后 1 个月复查电子喉镜：右侧声带切口基本愈合，杓状软骨创面近后联合处可见少量粘连，双侧声带无外展，声门裂隙后端宽度较前稍有增加（图 4）。患儿在家期间逐渐出现明显呼吸困难，有三凹征。术后 10 个月电子喉镜显示：右侧声带切口基本消失，杓状软骨创面近后联合处可见少量粘连，双侧声带无外展，声门裂隙后端宽度再次减少（图 5）。遂再次入院，经评估后再次行经支撑喉镜显微镜下杓状软骨扩大切除术＋声门后联合瘢痕松解术＋黏膜瓣成型术＋气管切开术。术后 1 个月尝试堵管，呼吸困难症状较以前好转，但运动时仍有轻微三凹征，在家属强烈要求下尝试拔管出院，但患儿吸气困难症状未缓解，吸气时喉鸣音逐渐明显，并以此进食费力而拒食。1 个月后再次入院行气管切开并置管，拔管失败。带管随访至今，已具有一定发声能力。

2 讨论

声带麻痹（VCP）分为单侧声带麻痹（UVCP）和双侧声带麻痹（BVCP），双侧声带麻痹可导致患儿声门区通气道显著减小，依据病变类型分为完全性麻痹和不完全性麻痹，患儿会因病变程度的不同而出现声嘶、哭声微弱、喉鸣、吞咽困难、呼吸困难，部分患儿存在反复发作的吸入性肺炎，以致于生长

发育障碍，是儿童耳鼻咽喉领域的疑难重症之一[1]。而儿童声带麻痹约占儿童先天性喉部疾病的 10%，在婴儿和儿童中是继喉软化后的第二大喉部疾患[2]。儿童声带麻痹的病因包括先天性、神经性、外伤性、感染性、肿瘤性等[2-3]。其中，特发性病因较为常见，但具体的病理生理机制尚不完全清楚。诊断手段方面，内镜检查可以直接观察声带的运动情况，是诊断声带麻痹的重要手段。另外还可以选择影像学检查手段，如 MRI，可用于评估声带麻痹的病因，特别是排除中枢神经系统疾病具有重要价值。喉肌电图（LEMG）也是评估声带麻痹的电生理状态的有价值工具，有助于鉴别麻痹是否为神经源性或肌肉源性，但受限于配合度不佳等原因，在儿童患者中较少开展[3-4]。

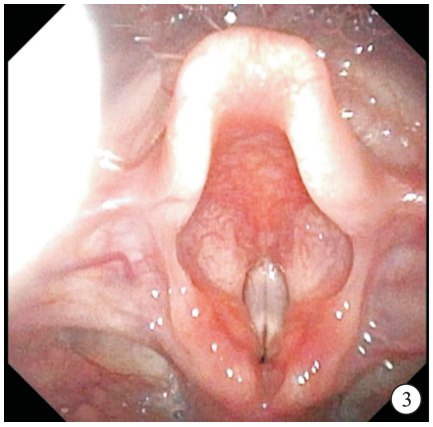

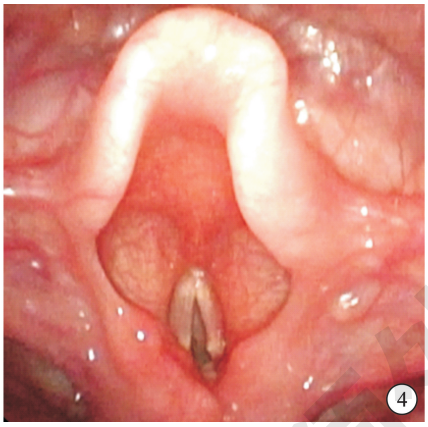

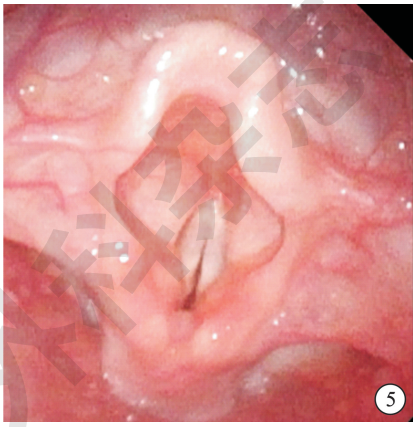

图 3　术前喉镜；　图 4　术后 1 个月复查；　图 5　术后 10 个月复查

在治疗方面，目前业内大多数专家认为，对于轻度或无症状的患儿，可以选择观察等待，同时进行定期的随访和评估[3-5]。对于有明显呼吸困难或吞咽困难的患儿，可能需要外科手术治疗。在手术方法的选择上，气管切开术仍是最传统也是最常用的手术方式，尤其是对于很多在基层医疗机构确诊的患儿，气管切开往往是其第一手术选择。但对于儿童患者而言，佩戴气管套管会带来诸多问题，如生活质量下降、脱管风险、瘘口感染、肺炎等，这对患儿及其家属而言都是极大的挑战[6-7]。因此，在气管切开后，如何选择后续治疗手段就显得尤为重要。基于儿童的生长发育特点和解剖结构特点，怎样在最小损伤组织的情况下开放足够的气道面积，并使患儿获得较好的嗓音质量和吞咽能力，一直是儿童耳鼻咽喉医师追求的目标。

一直以来，常见的外科手术方案分为喉外径路和喉内径路。喉外径路常见的有：喉外入路声室带切除术、杓状软骨全部或部分切除术、喉返神经修复术、声带黏膜下切除术、披裂外展固定术等多种术式[8]。但总体来说手术创伤大、对声带功能损伤重，对麻醉和术后护理要求极高，在儿童患者中一直开展较少。而随着手术设备的发展和对疾病认识的深入，微创原则下的喉内径路手术日渐被广泛接受[9]，常见术式包括声带外移固定术、内镜下杓状软骨切除术、声带注射填充等。而我科采用的支撑喉镜下 CO_2 激光喉显微手术，在显微镜下以 3W 的平均功率对目标部位进行精准切除，具有微创、出血少、最大程度保留原有解剖结构干扰、术后恢复快的显著特点。

在手术部位方面，基于以下 3 个方面的原因，我们选择了声带部分切除＋杓状软骨部分切除的方式。①根据成人的解剖学基础研究，声门后端横径扩大 1.5 mm 即可保持一般状态下的呼吸[10]。②儿童，尤其是小年龄患儿身体抵抗力较差，容易罹患各种上呼吸道感染性疾病，而儿童的喉部解剖组织疏松，一旦感染，局部水肿较为明显，会在短时间内极大减少通气空间[11-12]。③儿童较成人更为好动，在剧烈运动后呼吸频率加快的情况更为多见，故要求有更大的通气空间作为缓冲。术中采用 CO_2 激光切割模式，对声带后端的组织进行切除，自声带前缘开始，包括黏膜、韧带、声带肌直至甲状软骨板前缘。而对于杓状软骨的处理，基于最大限度扩大声门区通气空间和减少黏膜创伤，防止术后吞咽功能受损 2 个目的，我们选择部分去除杓状软骨声带突及周边近后联合处黏膜，不伤及杓状软骨体，保持了杓状软骨和环杓关节的完整性。

从术后的效果看，1 例患儿术后 7 d 即顺利拔管，随访 1 年，至今效果良好，无复发迹象。但另 1 例患儿则出现严重的后联合处的粘连，导致声门区通气面积逐渐减少，导致拔管失败。分析其原因：①该患儿年龄较小，病情相对特殊，术前存在多次的气管插管病史，术前喉镜检查即可看见后联合环杓关节处有粘连固定的情况。术中可见后联合瘢痕粘连明显，粘连部分使得声带完全无法外展，一

旦该患儿的声带运动障碍与后联合的粘连相关，这就对诊断和治疗形成了巨大的挑战。②术中虽然对粘连处进行了松解并切除了部分声带组织。但该患儿术后声带创面生长极为迅速，术后 1 个月复查，声带横断创面已基本愈合，同时后联合处瘢痕挛缩的程度大大超过了预期，另外，在第二次手术时，术中我们试图利用后联合周边残留的黏膜组织包裹缝合创面，减少其挛缩和粘连的风险，但周边黏膜组织留存较少，缝合的效果并不理想。这些原因导致手术中扩大的声门通气面积在术后基本消失，无法满足正常的通气需要，导致拔管失败。这也提示我们，儿童患儿的组织再生能力远超成人，其黏膜损伤部分的瘢痕挛缩也可能导致通气道进一步缩小。由于目前现有的检查手段对于儿童，很难在术前就明确诊断。因此，对于可能存在后联合粘连的患儿需要术中仔细检查方可诊断。虽然该类疾病的发生率较低，但如果患儿存在此类问题，就会明显加大手术难度并显著影响术后效果，这类患儿可在适当时期再行后联合粘连松解术加放置喉膜。但影响预后的因素较多，还需要和家属反复沟通，说明可能存在的风险。

综上所述，我科采用的支撑喉镜下 CO_2 激光声带切除及部分杓状软骨切除术，在治疗儿童双侧声带麻痹方面是不失为一种较好的选择，其手术创面小，出血少，术后恢复时间短，低幼年龄患儿更容易耐受。同时对于患儿未来嗓音的发育和吞咽功能的保留都具有优势。但应特别注意不同患儿病史的差异性，并应该根据其特点进行术前评估，手术策略的选择应更有预见性，才能提高术后拔管的成功率。

利益冲突 所有作者均声明不存在利益冲突

参考文献

[1] 刘大波，钟建文，黄振云，等. 临床小儿耳鼻喉疾病诊疗学[M]. 北京：科学技术文献出版社，2017：182-183.

[2] Lechien JR. Management of Pediatric Bilateral Vocal Fold Paralysis：A State-of-the-Art Review of Etiologies，Diagnosis，and Treatments[J]. Children(Basel)，2024，11(4)：398.

[3] 中国医师协会儿科医师分会儿童耳鼻咽喉专业委员会. 儿童声带麻痹诊断和治疗的专家共识[J]. 临床耳鼻咽喉头颈外科杂志，2023，37(10)：765-770.

[4] Speaker RB，Woods-Geyer L，Mehanna R，et al. Suture lateralization in congenital bilateral vocal cord immobility in neonates and infants：A hybrid approach[J]. Int J Pediatr Otorhinolaryngol，2022，158：111-159.

[5] Jomah M，Jeffery C，Campbell S，et al. Spontaneous recovery of bilateral congenital idiopathic laryngeal paralysis：systematic non-meta-analytical review[J]. Int J Pediatr Otorhinolaryngol，2015，79(2)：202-209.

[6] Ridgway C，Bouhabel S，Martignetti L，et al. Pediatric Vocal Fold Paresis and Paralysis：A Narrative Review[J]. JAMA Otolaryngol Head Neck Surg，2021，147(8)：745-752.

[7] Lagier A，Nicollas R，Sanjuan M，et al. Laser cordotomy for the treatment of bilateral vocal cord paralysis in infants[J]. Int J Pediatr Otorhinolaryngol，2009，73(1)：9-13.

[8] Chen EY，Inglis AF Jr. Bilateral vocal cord paralysis in children[J]. Otolaryngol Clin North Am，2008，41(5)：889-901.

[9] Dispenza F，Dispenza C，Marchese D，et al. Treatment of bilateral vocal cord paralysis following permanent recurrent laryngeal nerve injury[J]. Am J Otolaryngol，2012，33(3)：285-288.

[10] Ossoff RH，Sisson GA，Duncavage JA，et al. Endoscopic laser arytenoidectomy for the treatment of bilateral vocal cord paralysis[J]. Laryngoscope，1984，94(10)：1293-1297.

[11] Misiolek M，Waler J，Namyslowski G，et al. Recurrent laryngeal nerve palsy after thyroid cancer surgery：a laryngological and surgical problem[J]. Eur Arch Otorhinolaryngol，2001，258(9)：460-462.

[12] 黄选兆，汪吉宝，孔维佳. 实用耳鼻咽喉头颈外科学[M]. 2 版. 北京：人民卫生出版社，2016：455-455.

（收稿日期：2024-08-22）

临床耳鼻咽喉头颈外科杂志