儿童 OSA 全身麻醉术后发生严重并发症的原因及防治

陈兰[1] 刘大波[1] 钟建文[1] 仇书要[1] 周宜龙[1]

［摘要］ **目的**:探讨儿童阻塞性睡眠呼吸暂停(obstructive sleep apnea,OSA)全身麻醉手术后呼吸暂停发生的原因及预防措施,提高 OSA 全身麻醉手术的安全性。**方法**:回顾性分析 2020 年 3 月—2022 年 3 月南方医科大学深圳医院发生的 4 例 OSA 患儿全身麻醉手术后呼吸心搏骤停事件的临床及随访资料。**结果**:4 例 OSA 患儿全身麻醉术后出现不同程度的血氧饱和度下降、发绀、意识丧失,其中 1 例出现呼吸心搏骤停。经过吸氧、吸痰、加压通气、唤醒及心肺复苏等措施积极抢救,4 例患儿均转危为安。术后随访 2～6 个月,患儿均无并发症发生。术后呼吸暂停发生的主要原因可能包括麻醉药物残留、OSA 疾病的特性以及儿童群体的特殊性。**结论**:儿童 OSA 全身麻醉手术后需密切关注患儿生命体征,若出现呼吸抑制,应积极抢救,避免出现严重后果。

［关键词］ 阻塞性睡眠呼吸暂停;呼吸抑制;心搏骤停;麻醉复苏
DOI:10.13201/j.issn.2096-7993.2025.02.014
［中图分类号］ R766 ［文献标志码］ B

Analyzing the reasons for and prevention of serious complications after general anesthesia in children with obstructive sleep apnea

CHEN Lan LIU Dabo ZHONG Jianwen QIU Shuyao ZHOU Yilong
(Pediatric Otolaryngology Department of Shenzhen Hospital, Southern Medical University, Shenzhen, 518101, China)
Corresponding author:LIU Dabo,E-mail:daboliu@126.com

Abstract **Objective**: To explore the causes and preventive measures of respiratory arrest following general anesthesia in children with obstructive sleep apnea (OSA), in order to enhance the safety of OSA surgeries under general anesthesia. **Methods**: A retrospective analysis was conducted on the clinical and follow-up data of four pediatric cases that experienced respiratory arrest after general anesthesia for OSA at Shenzhen Hospital of Southern Medical University from March 2020 to March 2022. **Results**: All four children exhibited varying degrees of decreased blood oxygen saturation, cyanosis, and loss of consciousness after OSA surgery under general anesthesia, with one case experiencing respiratory and cardiac arrest. Through emergency rescue measures such as oxygen supplementation, suctioning, positive pressure ventilation, awakening, and cardiopulmonary resuscitation, all four children were stabilized. Follow-up after 2 to 6 months showed no complications. The main reasons for the occurrence are analyzed as: residual anesthetic drugs, characteristics of the OSA disease, and the unique aspects of the pediatric population. **Conclusion**: Children undergoing general anesthesia for OSA should be closely monitored for vital signs after surgery. If respiratory suppression occurs, active rescue measures should be taken to avoid serious consequences.

Key words obstructive sleep apnea; respiratory depression; cardiac arrest; anesthesia recovery

儿童阻塞性睡眠呼吸暂停(obstructive sleep apnea,OSA)是以睡眠打鼾、张口呼吸、憋气、出汗和遗尿等为主要症状,导致白天嗜睡、注意力不集中、多动、记忆力和学习成绩下降等,严重影响儿童身心健康的疾病[1]。全身麻醉下扁桃体伴腺样体切除术是改善儿童 OSA 最有效的治疗方式,也是耳鼻喉科的常见手术之一[2]。该手术技术成熟,出现呼吸道并发症的概率低。然而近几年,我科连续出现 4 例全身麻醉下扁腺切除术后呼吸心跳意外事件,均在患儿术后转运过程中发生,若抢救不及时,容易造成严重后果。因此为探讨这些严重并发症出现的原因及后期改进措施,回顾性分析 4 例鼾症术后呼吸心跳意外事件的临床特征、发病、抢救情况,探讨其发生的原因及预防措施,避免类似事件再次发生。

1 资料与方法

1.1 临床资料

南方医科大学深圳医院儿童耳鼻咽喉科于 2020 年 3 月—2022 年 3 月收治了 4 例 OSA 术后

[1]南方医科大学深圳医院儿童耳鼻咽喉科(广东深圳,518101)
通信作者:刘大波,E-mail:daboliu@126.com

引用本文:陈兰,刘大波,钟建文,等.儿童 OSA 全身麻醉术后发生严重并发症的原因及防治[J].临床耳鼻咽喉头颈外科杂志,2025,39(2):168-172.DOI:10.13201/j.issn.2096-7993.2025.02.014.

临床耳鼻咽喉头颈外科杂志

发生呼吸抑制的患儿，其中男 2 例，女 2 例；年龄 3 岁 7 个月～8 岁 2 个月，平均 4.8 岁。既往无特殊病史。4 例患儿根据《儿童扁桃体腺样体低温等离子射频消融术规范化治疗临床实践指南》[3] 诊断为扁桃体肥大伴腺样体肥大或单纯腺样体肥大，伴或不伴鼻窦炎，入院行扁桃体腺样体切除术或单纯腺样体切除术，并发分泌性中耳炎的患儿同时行鼓膜置管术。对 4 例患儿术中麻醉诱导使用顺式阿曲库铵、丙泊酚及舒芬太尼，维持麻醉使用瑞芬太尼、丙泊酚（泵注）及七氟烷（吸入）。呼吸抑制事件发现时间为手术后麻醉复苏结束后 10 min 内，4 例患儿中有 3 例表现为血氧饱和度下降、发绀、呼之不应，经吸氧、加压通气等处理后血氧恢复正常；其中 1 例出现呼吸心搏骤停，经心肺复苏后，呼吸、心跳恢复。4 例 OSA 术后发生呼吸心跳意外事件的患儿临床资料见表 1。

表 1　4 例 OSA 术后发生呼吸心跳意外事件的患儿基本信息及抢救情况

例序	性别	年龄	体重/kg	手术名称	呕吐误吸	气管痉挛	手术时长/min	复苏时长/min	复苏结束/min	表现	抢救措施	预后
1	男	3 岁 12 个月	15.1	扁桃体伴腺样体切除术	无	无	23	20	5	呼之不应，口唇发绀，SpO_2 72%	侧卧、吸痰、高流量吸氧	良好
2	女	3 岁 7 个月	13.6	腺样体切除术	无	无	20	28	1	口唇发绀、面色苍白、呼之不应，SpO_2 84%	侧卧、吸痰、高流量吸氧	良好
3	女	8 岁 2 个月	19.3	扁桃体伴腺样体切除术	无	无	29	46	1	嗜睡，面唇发绀，心音偏低，SpO_2 87%	侧卧、吸痰、吸氧无好转，球囊面罩通气	良好
4	男	3 岁 7 个月	14.6	扁桃体伴腺样切除术＋鼓膜置管术	无	无	32	27	9	颜面青紫、意识及自主呼吸丧失，SpO_2 31%，颈动脉搏动不明显	持续胸外按压、吸痰、球囊面罩通气、补液	良好

1.2　呼吸抑制抢救方法

呼吸抑制是全身麻醉术后的严重并发症，可能危及患者生命。若患者全身麻醉术后出现面色苍白、口唇青紫、脉搏细弱、意识丧失，监测见血氧饱和度下降，则判断为呼吸抑制，需立即进行抢救。首先，立即启动紧急抢救流程，通知麻醉师和重症监护团队迅速到位。其次，确保患者呼吸道通畅，托起下颌、吸痰、给予高流量吸氧，必要时进行面罩加压通气道治疗。同时，迅速建立静脉通道，根据患者情况给予适量的呼吸兴奋剂和血管活性药物。若患者出现心搏骤停，立即进行心肺复苏，包括胸外按压和人工呼吸，并准备电除颤设备。在整个抢救过程中，密切监测患者的生命体征，包括心率、血压及血氧饱和度等，及时调整抢救措施。待患者生命体征稳定后，根据患者具体情况决定是否转入重症监护病房继续观察和治疗，防止再次出现呼吸抑制或其他并发症。记录抢救过程和用药情况，为后续治疗和护理提供参考。

2　结果

4 例 OSA 全身麻醉术后出现呼吸抑制的患儿，经过及时积极的抢救，血氧饱和度在 2～5 min 改善，均未出现缺氧后遗症，术后伤口恢复良好，术后 2～6 个月随访，患儿无并发症出现，术后 OSA 症状明显改善。

3　典型病例报告

患儿，男，3 岁 7 个月，因“睡眠打鼾伴张口呼吸半年”入院。入院体检：体重 14.6 kg，身高 95 cm，BMI 16.18 kg/cm^2，营养评分 2 分，有营养风险。双侧扁桃体Ⅲ度肿大、无明显充血及脓性分泌物附着，咽后壁无附着物。双侧鼓膜内陷，光锥变短，可见液平。2022 年 2 月 15 日行电子鼻咽喉镜示：腺样体增生Ⅳ度大。PSG：OAHI 为 1.95 次/h，最低血氧饱和度为 89%。诊断：①扁桃体肥大伴腺样体肥大；②OSA；③分泌性中耳炎。于 2022 年 3 月 3 日行全身麻醉下扁桃体伴腺样体等离子切除术＋内镜下鼓膜置管术，术中切除双侧扁桃体，消融腺样体，双侧中耳置管，手术时间为 32 min，过程顺利，于麻醉复苏室复苏，复苏完成后返回病房。护士在做手术宣教时，家属发现患儿颜面青紫、呼之不应，报告医生后，立即予以托下颌、吸痰及高流量吸氧，患儿口唇青紫无缓解，医生判断患儿意识及自主呼吸丧失，血氧监测显示 SpO_2 31%，颈动脉搏动不明显，立即予以其去枕平卧位，启动持续胸外按压，按压通气比例为 30∶2，经过吸痰、面罩球囊辅助通气及开放静脉通路，5 min 后患儿自主呼吸恢复，心电监测显示 SpO_2 回升至 88%，P 77 次/min，BP 90/50 mmHg（1 mmHg＝0.133 kPa），停止胸外按压并继续面罩通气；2 min 后患儿心电监测显示：心率 99 次/min，呼吸 20 次/min，血压 118/85 mmHg，SpO_2 99%，观察双侧瞳孔等大、等圆，对光反射灵敏，患儿复苏成功。继续监测生命体征，血氧饱和

临床耳鼻喉头颈外科杂志

度、呼吸频率、血压、体温均正常，患儿精神较差，30 min 后患儿逐渐由嗜睡转为清醒。请麻醉科、儿科、神经内科及重症医学科会诊评估病情。为排除缺血再灌注损伤，行肝肾功能、血气分析、脑部 MRI 等检查。结果显示：肝功能、血气分析轻度异常，其他未见明显异常。为预防严重并发症出现，予以转至 ICU 监护治疗。1 d 后评估患儿病情稳定，遂转回我科。复查上述指标，结果均无明显异常，无缺血再灌注损伤。继续住院观察 3 d 后顺利出院。

4 讨论

扁桃体腺样体切除术通常被用作儿童 OSA 的主要手术治疗方法，其安全性相对较高。近 2 年因我科共出现 3 例呼吸抑制、1 例呼吸心搏骤停事件，故引起我们对该手术后的呼吸系统并发症引起重视。结合 4 例患者的具体情况，本研究对该事件出现的可能因素进行总结分析如下。

考虑麻醉药物引起的呼吸抑制。李妮吉娜等[4]统计了 9 000 余例病例后，结果表明呼吸抑制在麻醉复苏期发生的概率为 1.34%，位居麻醉复苏期间并发症第二位。呼吸抑制的主要原因是阿片类镇痛药物引起的呼吸驱动抑制及肺不张，以及神经肌肉阻滞剂（neuromuscular blocking agents，NMBAs）导致的肌肉张力下降[5-6]。阿片类药物抑制呼吸的作用主要通过多种作用机制，激活位于呼吸网络中的阿片受体，从而出现低氧血症、通气量下降、呼吸频率降低和暂停[7]。有研究表明瑞芬太尼应用后导致呼吸抑制的概率更大[8-9]。同时 OSA 患者对阿片类药物的敏感性增加，特别容易出现阿片类药物引起的呼吸抑制[10]。而 NMBAs 在全身麻醉术后极易残留，据统计在术中接受 NMBAs 的患者中，近一半发现了残留的 NMBAs，残留的 NMBAs 常导致通气不足、呼吸疲劳，从而导致缺氧[11]。上述研究表明，麻醉药物残留会导致患者术后出现呼吸抑制，本研究中的 4 例患儿可能因体内麻醉药物残留而引起血氧饱和度下降，进而诱发心搏骤停。另外一种可能则是术后意外注射麻醉药物，即输液管道有残留的麻醉药物（NMBAs、镇痛药或镇静药）。4 例手术过程中均持续泵注麻醉药物以维持麻醉状态，手术结束后若未及时冲管，留置管可见白色液体（丙泊酚等药物）残留，残留的麻醉药物可在复苏结束后再次入血，导致肉松弛或神经肌肉阻滞，从而导致患儿呼吸不足、呼吸暂停甚至心搏骤停，残留麻醉药物对低体重患儿可能导致短时间内药物浓度过高，从而引发呼吸抑制。

考虑 OSA 疾病导致的并发症。OSA 的特征是睡眠期间反复出现部分和完全气道阻塞，导致反复呼吸暂停和呼吸功能低下，睡眠时血氧饱和度偏低。OSA 较其他疾病术后更容易引起呼吸系统并发症，其发生率为 1.4%～5.0%[12]，包括低氧血症、高碳酸血症和呼吸暂停加重事件[13]。约 5.8% 的患儿 24 h 内出现呼吸抑制和呼吸延迟[14-15]，需再次插管或无创通气，部分甚至死亡[16-17]。通常这类呼吸事件发生的相关高危因素有肥胖、小下颌、舌根后坠、生长迟缓、年龄小（3 岁以下）、早产、神经肌肉疾病、近期呼吸道感染等，以及多导睡眠监测（polysomnography，PSG）提示的重度 OSA 患儿。另外，上呼吸道手术容易导致气道肿胀、出血或术后分泌物增加，从而导致因呼吸道阻塞引起呼吸抑制的风险增加。有研究表明，扁桃体腺样体切除术是术后发生呼吸抑制的独立危险因素[18]。手术容易导致喉痉挛及支气管痉挛。

最后考虑儿童群体的特殊性。因儿童神经系统不稳定，且喉头高、喉腔小、黏膜松弛，因此咽喉手术中易刺激喉部，引起喉痉挛导致上气道阻塞及喉水肿[19]。同时，由于儿童的氧气储备较低，在麻醉药物的作用下气道顺应性增加，从而导致功能残气量（functional residual capacity，FRC）的减少，术后更容易发生低氧血症[12]，最终造成呼吸暂停。且部分患儿麻醉苏醒后哭闹不止，咽部分泌物较多，容易引起呼吸道阻塞。另外，由于儿童处于上呼吸道感染的易感时期，部分 OSA 患儿因腺样体肥大导致慢性鼻窦炎迁延不愈，因此许多腺样体手术患儿存在上呼吸道慢性炎症。上呼吸道炎症可能增加气道高反应性，甚至引发气道痉挛，从而导致术后呼吸抑制。其中，呼吸心搏骤停的患儿就有鼻窦炎、中耳炎病史。另外，仰卧时舌根后坠也是阻塞呼吸道的原因之一。

通过上述分析，了解到儿童 OSA 全身麻醉术后呼吸抑制的原因是多方面的，与麻醉药物、OSA 疾病特点以及儿童群体特殊性都有关系。为了减少呼吸心跳事件的发生，需积极采取相应措施（图 1）：①完善术前评估，对于有高危因素（年龄小于 3 岁）、早产、生长迟缓、肥胖、小下颌、舌根后坠、神经肌肉疾病、心脏疾病、哮喘、呼吸道感染等，或者 PSG 提示的重度 OSA 患儿，可考虑行持续正压通气（CPAP）治疗代替手术治疗；若家属坚持手术，需评估患儿的心肺功能并行相应治疗后再考虑手术，做好术后转重症监护病房的准备。同时，对合并高危因素及重度 OSA 患儿延长麻醉复苏时间，并加大术后病房的监护力度。若近期有呼吸道感染的患儿，需待感染控制后再行手术治疗。有慢性炎症如慢性鼻窦炎患儿可先联系麻醉医生，在术前用药，降低气道痉挛的发生概率。②加强麻醉复苏的流程管理，麻醉过程中，严格控制药物剂量，避免过量使用镇静剂和镇痛剂，术后预留充足的复苏观察时间，患儿完全清醒后方可出复苏室；出复苏室前，需冲洗输液管路，与病房护士交接班时需双方确认输液管路无药物残留；拔出气管导管后及时

清理咽部分泌物；复苏及转运过程中需密切关注患儿的呼吸和意识，保持侧卧位，同时需吸氧。③加强病房管理，每个患儿床旁应配备监护设备，包括术后监测（SpO_2、CO_2、心率、血压）、供氧设备和吸引器。应在抢救时随时准备急救药物（如肾上腺素）和气道推车（包括面罩、球囊、喉镜、各型号气管导管），随时做好抢救准备。与麻醉团队做好交接工作，了解患儿可能存在的危险因素，同时包括检查患儿的静脉管路是否冲洗，以及患儿是否有特殊用药。④一旦发生呼吸事件，需积极抢救。参考《2020 年美国心脏协会心肺复苏和紧急心血管护理指南》[20]中关于儿童生命支持的阐述，制定抢救流程如下：发现患儿若术后出现呼吸、神志异常，立即通知麻醉科及 ICU 医生参与抢救，检查呼吸和脉搏；若呼吸微弱或消失，而脉搏存在，则立即予以通气处理。先检查并清理气道，再吸氧，氧气浓度为 100%，球囊面罩加压通气，通气频率为 20～30 次/min，或 2～3 s 通气 1 次。若检查脉搏 10 s 无搏动，则立即开始心肺复苏。对于婴儿和儿童，胸外按压频率为 100～120 次/min，按压深度至少达到胸廓前后直径的 1/3（婴儿 4 cm，儿童 5 cm，青少年按成人的压缩深度至少为 5 cm，但不超过 6 cm），每次按压后让胸廓充分回弹。胸外按压同时开放气道，清理气道分泌物，尽早予以球囊面罩通气，并吸氧。按压通气比单人为 30∶2，双人为 15∶2。准备 1∶10 000 肾上腺素，按照 0.1 mL/kg 的剂量，快速静脉推注，第 1 次用药建议从胸外按压开始 5 min 内使用，每 3～5 min 可重复 1 次用药。同时准备心脏除颤仪，尽早除颤。⑤定期培训工作人员，了解呼吸抑制发生的原因和治疗方法，快速识别及抢救是至关重要的。经历几次术后并发症后，我们科定期组织呼吸抑制及心搏骤停的抢救。经过一系列整改措施的实施，从 2022 年 3 月至今无呼吸抑制事件发生。

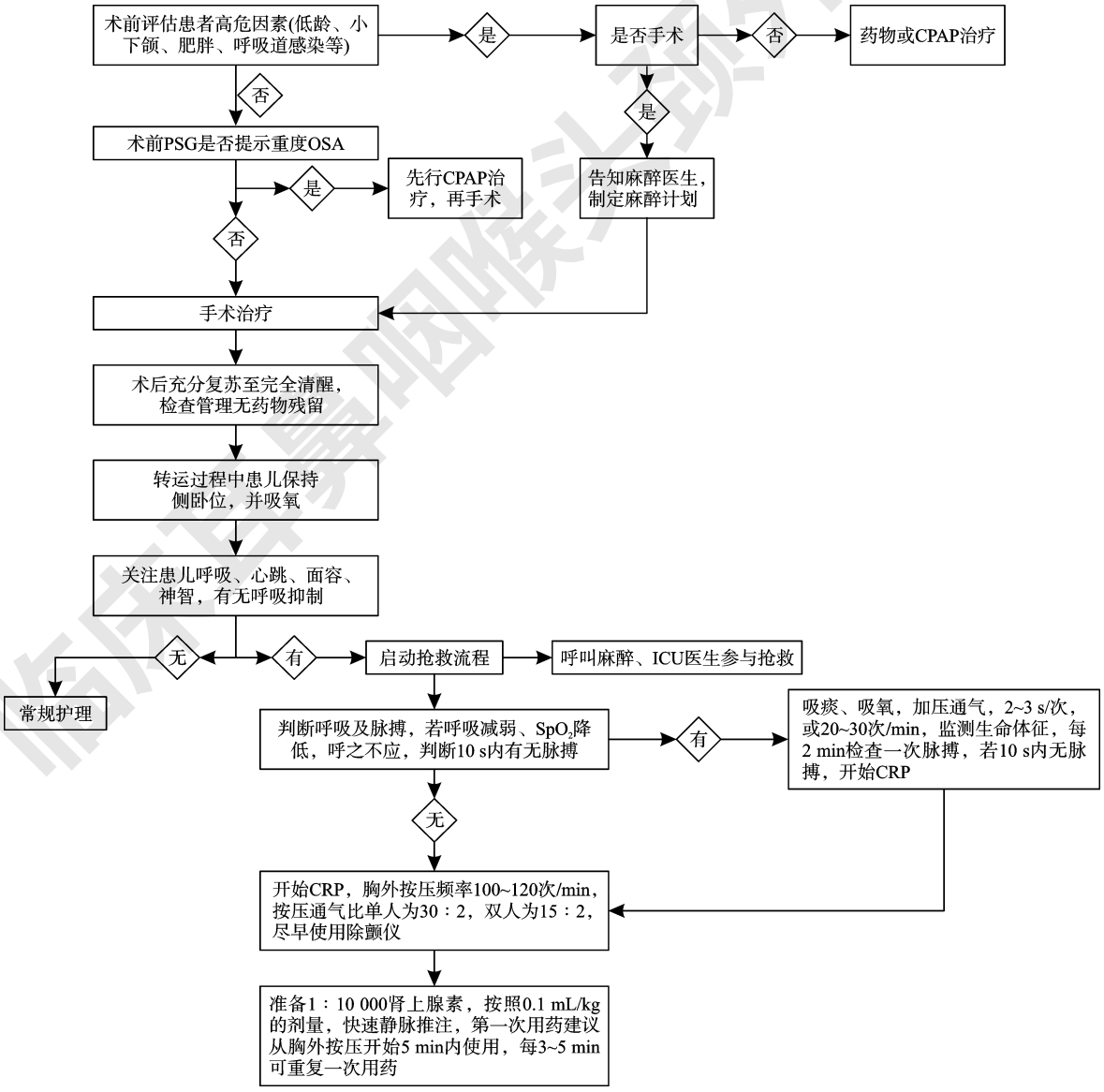

图 1　减少 OSA 患儿术后呼吸抑制的改进措施及抢救的流程图

临床耳鼻咽喉头颈外科杂志

综上所述，儿童 OSA 全身麻醉术后呼吸抑制及心搏骤停可能由多方面因素造成，包括 OSA 疾病影响、麻醉药物作用以及儿童群体自身的特殊性。因此在术前评估中，应特别关注儿童 OSA 的严重程度，评估其气道解剖结构和通气功能，选择合适的麻醉方案。麻醉过程中，严格控制药物剂量，术后预留充足的复苏观察时间，患儿完全清醒再出复苏室。转运过程中，密切关注患儿的呼吸和意识，保持侧卧并吸氧。此外，建立多学科协作机制，麻醉医生、重症监护室医生和护理人员共同参与，形成高效的抢救团队，确保在紧急情况下能够迅速响应。通过上述综合措施，可以显著降低儿童 OSA 全身麻醉术后呼吸抑制及心搏骤停的风险，保障患儿的安全。

利益冲突 所有作者均声明不存在利益冲突

参考文献

[1] 邓哲，王桂香，侯钰玮，等. 出生体重与儿童阻塞性睡眠呼吸暂停关系的研究[J]. 临床耳鼻咽喉头颈外科杂志，2024，38(3)：230-234.

[2] Springford LR，Griffiths M，Bajaj Y. Management of paediatric sleep-disordered breathing[J]. Br J Hosp Med(Lond)，2024，85(2)：1-6.

[3] 中国医师协会耳鼻咽喉头颈外科医师分会，儿童扁桃体腺样体低温等离子射频消融术规范化治疗临床实践指南[J]. 临床耳鼻咽喉头颈外科杂志，2021，35(3)：193-199.

[4] 李妮吉娜，刘雁. 麻醉复苏期患者呼吸道的管理[J]. 当代护士(中旬刊)，2016，11：99-101.

[5] von Ungern-Sternberg BS. Respiratory complications in the pediatric postanesthesia care unit[J]. Anesthesiol Clin，2014，32(1)：45-61.

[6] Karcz M，Papadakos PJ. Respiratory complications in the postanesthesia care unit：A review of pathophysiological mechanisms[J]. Can J Respir Ther，2013，49(4)：21-29.

[7] Bateman JT，Saunders SE，Levitt ES. Understanding and countering opioid-induced respiratory depression[J]. Br J Pharmacol，2023，180(7)：813-828.

[8] Dahan A，Yassen A，Bijl H，et al. Comparison of the respiratory effects of intravenous buprenorphine and fentanyl in humans and rats[J]. Br J Anaesth，2005，94(6)：825-834.

[9] Boom M，Niesters M，Sarton E，et al. Non-analgesic effects of opioids：opioid-induced respiratory depression[J]. Curr Pharm Des，2012，18(37)：5994-6004.

[10] Chaudhry RA，Zarmer L，West K，et al. Obstructive Sleep Apnea and Risk of Postoperative Complications after Non-Cardiac Surgery[J]. J Clin Med，2024，13(9)：2538.

[11] Thilen SR，Weigel WA，Todd MM，et al. 2023 American Society of Anesthesiologists Practice Guidelines for Monitoring and Antagonism of Neuromuscular Blockade：A Report by the American Society of Anesthesiologists Task Force on Neuromuscular Blockade[J]. Anesthesiology，2023，138(1)：13-41.

[12] Hill CA，Litvak A，Canapari C，et al. A pilot study to identify pre-and peri-operative risk factors for airway complications following adenotonsillectomy for treatment of severe pediatric OSA[J]. Int J Pediatr Otorhinolaryngol，2011，75(11)：1385-1390.

[13] Belyea J，Chang Y，Rigby MH，et al. Post-tonsillectomy complications in children less than three years of age：a case-control study[J]. Int J Pediatr Otorhinolaryngol，2014，78(5)：871-874.

[14] 刘华平，胡怀成，许明华. 小儿阻塞性睡眠呼吸暂停综合征的麻醉处理体会[J]. 临床麻醉学杂志，2007，23(3)：253-253.

[15] 周益人，姜燕，金泉英. 琥珀胆碱致患儿呼吸恢复延迟一例[J]. 临床麻醉学杂志，2013，29(7)：715-715.

[16] Subramani Y，Nagappa M，Wong J，et al. Death or near-death in patients with obstructive sleep apnoea：a compendium of case reports of critical complications[J]. Br J Anaesth，2017，119(5)：885-899.

[17] Saur JS，Brietzke SE. Polysomnography results versus clinical factors to predict post-operative respiratory complications following pediatric adenotonsillectomy[J]. Int J Pediatr Otorhinolaryngol，2017，98：136-142.

[18] 胡巧，蒋丽丹，唐凤娇. 全身麻醉患儿麻醉苏醒期呼吸抑制影响因素分析及预防护理[J]. 齐鲁护理杂志，2021，27(14)：38-40.

[19] 张恩琴，张鑫，樊荣. 静脉注射硫酸镁预防儿童腺样体扁桃体切术后喉痉挛及咳嗽的临床效果分析[J]. 儿科药学杂志，2017，23(8)：18-20.

[20] Topjian AA，Raymond TT，Atkins D，et al. Pediatric Basic and Advanced Life Support Collaborators. Part 4：Pediatric Basic and Advanced Life Support 2020 American Heart Association Guidelines for Cardiopulmonary Resuscitation and Emergency Cardiovascular Care[J]. Pediatrics，2021，147(Suppl 1)：e2020038505D.

(收稿日期：2024-05-27)

临床耳鼻咽喉头颈外科杂志