儿童先天性梨状窝瘘感染期的手术治疗及术后疗效分析

郭宇峰[1] 高兴强[1] 许政敏[2] 邓海燕[1] 吴晓慧[1]

［摘要］ **目的**：探讨在儿童先天性梨状窝瘘感染期，采用支撑喉镜下内镜辅助低温等离子梨状窝瘘口射频消融术联合颈部脓肿切开引流术的临床疗效。**方法**：对厦门市儿童医院耳鼻咽喉头颈外科 2018 年 1 月－2023 年 12 月接受上述联合手术治疗的 30 例先天性梨状窝瘘感染期患儿的临床资料进行了回顾性分析。术后，患儿均进行了密切的阶段性随访，包括颈部彩超和电子喉镜检查，以评估治疗效果。**结果**：30 例患儿均成功完成了手术，术后未出现咽瘘、吞咽困难或内瘘口周围及瘘管深部感染，颈侧脓肿的切排创面愈合良好。随访 6 个月～2 年，无一例复发。**结论**：低温等离子射频消融术处理梨状窝内瘘口联合颈侧脓肿切开引流术在治疗儿童先天性梨状窝瘘感染中显示出创伤小、操作简单、安全有效且复发率低的优势。这一联合手术方法为儿童先天性梨状窝瘘的治疗提供了新的治疗途径。

［关键词］ 低温等离子射频消融术；儿童；先天性梨状窝瘘；感染期
DOI：10.13201/j.issn.2096-7993.2025.02.012
［中图分类号］ R766.9 ［文献标志码］ A

Clinical analysis of surgical treatment and postoperative efficacy in piriform sinus fistula with acute inflammatory period of children

GUO Yufeng[1] *GAO Xingqiang*[1] *XU Zhengmin*[2] *DENG Haiyan*[1] *WU Xiaohui*[1]
([1]Department of Otolaryngology Head and Neck Surgery, Xiamen Children's Hospital, Xiamen, 361001, China; [2]Department of Otolaryngology Head and Neck Surgery, Children's Hospital of Fudan University)
Corresponding author: GAO Xingqiang, E-mail: gaoxqxm@163.com

Abstract **Objective**: To discuss the clinical efficacy of low-temperature radiofrequency ablation assisted by endoscopy combined with resection and drainage of cervical abscess for the treatment of congenital pyriform sinus fistula (CPSF) in the acute inflammatory period of children. **Methods**: Clinical data of 30 patients with CPSF in the acute inflammatory period who received low-temperature radiofrequency ablation assisted by endoscopy under laryngoscope, combined with resection and drainage of cervical abscess, from January 2018 to December 2023 were reviewed. After the operation, patients were followed up closely at different stages. All patients underwent color Doppler ultrasound and electronic laryngoscopy, and the results were analyzed. **Results**: All 30 children successfully completed the surgery without pharyngeal fistula, dysphagia, perifistula, or distal fistula infection, and the incision in the neck healed well. The follow-up survey ranged from 6 months to 2 years, and no recurrences were observed. **Conclusion**: Low-temperature radiofrequency ablation assisted by endoscopy combined with resection and drainage of cervical abscess is a promising method for treating CPSF in the acute inflammatory period. It is less traumatic, simple, safe, has a significant curative effect, and a low recurrence rate. This approach can be used as a supplementary operation for CPSF in children and provides a new way for clinical treatment.

Key words low-temperature radiofrequency ablaion; children; congenital pyriform sinus fistula; acute inflammatory period

先天性梨状窝瘘（congenital pyriform sinus fistula，CPSF）是先天性腮源性畸形的一种，瘘管起始于梨状窝，终止于甲状腺上级或胸锁关节后方，主要由于胚胎早期第三、第四咽囊以及鳃弓异常穿破或不完全闭锁引起。本病大约 80％于儿童期发病，左侧占 90％，右侧占 8％，双侧发生者很少[1]。CPSF 患儿主要症状包括反复发作的颈部感染或急性化脓性甲状腺炎，严重时会压迫到气管，导致

[1]复旦大学附属儿科医院厦门医院 厦门市儿童医院耳鼻咽喉头颈外科（福建厦门，361001）
[2]国家儿童医学中心 复旦大学附属儿科医院耳鼻咽喉头颈外科
通信作者：高兴强，E-mail：gaoxqxm@163.com

引用本文：郭宇峰，高兴强，许政敏，等. 儿童先天性梨状窝瘘感染期的手术治疗及术后疗效分析[J]. 临床耳鼻咽喉头颈外科杂志，2025，39(2)：158-162. DOI：10.13201/j.issn.2096-7993.2025.02.012.

临床耳鼻咽喉头颈外科杂志

呼吸窘迫[2]。此罕见病的治疗方式多样，国内尚无统一标准。目前常规临床治疗均为先行颈部脓肿切排，抗感染控制炎症，静止期再行颈部开放性手术或内镜下手术[3-7]。此病多数患者为儿童，局部麻醉脓肿切排换药后续再次全身麻醉下手术治疗，对患儿及家属造成极大生理及心理创伤。为减少患儿痛苦、缩短病程，本研究对近 6 年来共 30 例 CPSF 患儿在其急性感染期行全身麻醉支撑喉镜下内镜辅助低温等离子射频消融术联合颈部脓肿切开引流术，疗效满意。

1　资料与方法

1.1　临床资料

回顾性分析 2018 年 1 月—2023 年 12 月在厦门市儿童医院耳鼻咽喉头颈外科接诊的 30 例儿童 CPSF 感染期患儿临床资料。30 例 CPSF 感染期患儿中，男 18 例，女 12 例；年龄 18 个月～12 岁，平均 3.5 岁；病程 2 周～1 年。其中左侧梨状窝瘘 28 例，右侧 1 例，双侧 1 例。

纳入标准：①临床诊断符合 CPSF 和临床表现为 CPSF 感染期。临床诊断方法颈部彩超、电子喉镜、颈部 CT 或 MR 检查发现梨状窝瘘管可初步诊断，食道吞钡造影儿童配合度较差，故少用。全身麻醉支撑喉镜下检查发现梨状窝内尖部或底部有瘘口为诊断金标准。上述 30 例患儿均通过支持喉镜确诊为先天性梨状窝瘘，诊断率为 100%。所有患者术前均有颈深部脓肿形成或颈外侧脓肿破溃渗液。②CPSF 伴感染，临床症状明显，影响患儿生活质量，需手术干预。

排除标准：①CPSF 非感染期，无颈部肿胀或吞咽疼痛。②CPSF 伴颈部外瘘口，需开放手术切除，不适合行单纯支持喉镜下内瘘口消融术。③伴有其他手术禁忌证。

选取其中 5 例典型病例，其基本信息见表 1，取其术前诊断、手术操作、术后随访图例做详细介绍，术前支撑喉镜诊断见图 1。

表 1　5 例典型患儿术前基本信息

例序	性别	年龄	主诉及病程	脓肿大小/cm^3	伴随症状	既往颈部感染病史	瘘管位置
1	男	11 岁 4 个月	左颈肿痛 4 d	3×3	无发热	无	左侧
2	男	6 岁 7 个月	左颈肿痛 3 d	2×2	有发热，体温最高 39.0℃	反复左颈肿痛 3 年，行脓肿切开 3 次	左侧
3	女	4 岁 6 个月	左颈肿痛 7 d	3×2	有发热，体温最高 39.0℃	反复左颈肿痛 5 个月	左侧
4	女	2 岁 5 个月	右颈肿痛 10 d	4×3	无发热	无	右侧
5	女	6 岁 9 个月	左侧颈部肿痛 4 d	2×1	有发热，体温最高 38.2℃	无	左侧

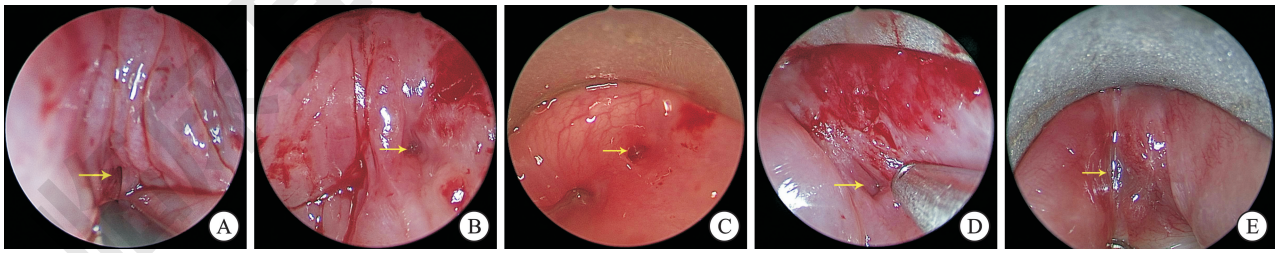

A：例 1 患儿喉镜（左侧）检查；B：例 2 患儿喉镜（左侧）检查；C：例 3 患儿喉镜（左侧）检查；D：例 4 患儿喉镜检查，右侧梨状窝瘘，梨状窝黏膜均水肿，内瘘口暴露较非感染期困难；E：例 5 患儿内瘘口几乎难以暴露，按压颈侧脓肿，可见脓性分泌物自水肿黏膜下方渗出。箭头所示均为支撑喉镜下感染期梨状窝瘘内瘘口。

图 1　5 例典型病例术前支撑喉镜诊断

1.2　治疗方法

1.2.1　术前准备　入院完善术前常规检查并予抗感染治疗，通常予 β-内酰胺类联合硝基咪唑类抗生素抗感染治疗 2～3 d，待发热等症状消退后行手术治疗。

1.2.2　手术方法　行全身麻醉支撑喉镜下内镜辅助低温等离子梨状窝瘘口射频消融术联合颈部脓肿切开引流术。先行支持喉镜下梨状窝内瘘口射频消融术：支撑喉镜下检查双侧梨状窝，暴露患侧内瘘口后导入 0°鼻内镜并连接至内镜显示器。感

耳鼻咽喉头颈外科杂志

染期间梨状窝内瘘口常严重水肿，无法窥清瘘口，可稍按压患侧颈部，将脓性分泌物挤入内瘘口协助判断。吸尽瘘口脓液后可清晰暴露瘘口。采用 70 型等离子刀头行瘘口消融术，电极切割档 7 档，止血档 3 档。在感染水肿期，消融深度需达梨状窝底部黏膜下约 10 mm 直至甲状软骨板；消融广度则以内瘘口为圆心，直径约为 10 mm，消融此柱状体范围，一并消融 Betz 黏膜皱襞(图 2)。再行颈部脓肿切排术。于颈部肿物最隆起处做横行切口，以此切开皮肤、皮下组织，将脓液引出。留取脓液送细菌培养及药敏，并将脓液抽吸排净。最后抽吸双氧水-生理盐水-聚维酮碘依次冲洗术腔至无脓液残留。术腔放置引流片 1 条，加压包扎(图 3A)。部分患儿伴有咽后壁或者咽旁间隙脓肿，先行咽旁或咽后壁脓肿切开引流术，吸净脓液后再行内瘘口射频消融术(图 3B)。

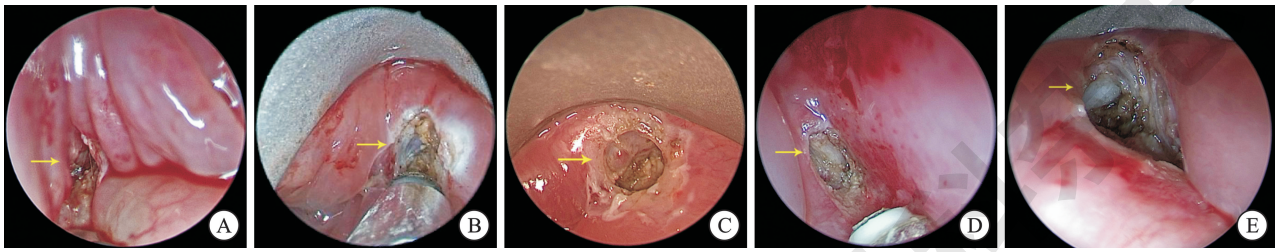

A：例 1 患儿左侧；B：例 2 患者左侧；C：例 3 患儿左侧；D：例 4 患儿右侧梨状窝瘘；E：例 5 患儿左侧。

图 2　5 例典型病例支撑喉镜下等离子梨状窝内瘘口消融术中所见

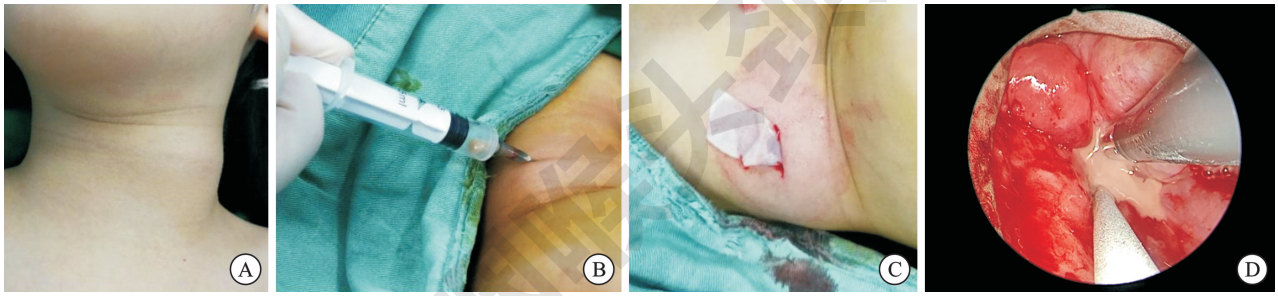

A：颈部肿物；B：瘘管消融术后行颈部肿物切排，抽取脓液送细菌培养及药敏。于颈部肿物最隆起处做横行切口，切开皮肤、皮下组织，抽吸双氧水-生理盐水-聚维酮碘依次冲洗术腔至无脓液残留；C：术腔放置引流片；D：左侧梨状窝瘘伴咽旁间隙脓肿形成，梨状窝周围黏膜明显水肿。行咽旁脓肿切开引流，充分按压吸净脓液后，再行内瘘口射频消融术。

图 3　例 3 患儿的手术步骤

1.2.3　术后护理及随访　术后避免经口进食，可暂留置胃管鼻饲 1～2 周，复查喉镜颈部内瘘口瘢痕愈合即可拔出胃管。根据细菌培养的结果，调整抗生素的使用方案，持续使用至颈部伤口完全愈合后一周，以确保感染得到彻底控制。在术后护理方面，应每天进行彻底的颈部脓腔冲洗，并放置引流条以促进伤口的愈合。术后制定随访计划，以确保患儿术后恢复情况得到持续的监测和评估。在术后 0.5、3、6、12、24 个月等时间点随访，行颈部触诊、彩超、电子喉镜等检查，旨在全面评估手术效果。

1.2.4　疗效判定标准　治愈需要同时符合以下 2 个标准：①临床症状治愈：随访期内无反复颈部感染；②影像学检查治愈：术后 24 个月内颈影像学检查显示梨状窝内瘘口封闭，瘘管闭合。反之，如果在随访期间，患儿临床症状复发，如反复发作的颈部脓肿或甲状腺炎等，或影像学检查发现内瘘口未能完全闭合，我们将这种情况定义为“复发”。

2　结果

2.1　一般资料

所有患儿初诊时均有颈侧疼痛、活动受限伴颈部组织肿胀，脓肿完全或部分形成，3 例脓肿破溃流脓、迁延不愈。入院时 9 例患儿有发热，体温最高达 39℃。8 例患儿有既往颈部脓肿切开引流史。其中 1 例 12 岁患儿近 1 年行 3 次颈部脓肿的切开引流术，现颈部脓肿再次复发入院。

2.2　手术并发症与围手术期护理

30 例患儿同期行全身麻醉支撑喉镜下内镜辅助低温等离子梨状窝瘘口射频消融术联合颈部脓肿切开引流术。所有患儿顺利完成手术，未出现烧灼口出血、喉水肿、声带麻痹、咽瘘等并发症。11 例患儿在术后出现发热，最高达 38.5℃，静脉抗感染治疗 2～3 d 缓解。5 例患儿出现了术后

暂时性声带麻痹，表现为轻微声嘶，术后 7 d 左右自然恢复。27 例患儿的颈部切排口在术后 3～5 d 愈合，其中 3 例患儿术后 7～10 d 出现颈深部继发感染，表现为颈部脓肿再次形成，及时行脓肿切开引流联合静脉抗感染治疗 10 d 左右痊愈。

2.3　术后随访情况

患儿均获得随访，平均随访 18 个月（6～24 个月）。术后 2 周拔除胃管并经口进食，颈部切排口基本愈合。术后 3 个月所有患儿颈部外观与常人无异。术后 3、6、12、24 个月复查电子喉镜和颈部彩超，内镜检查见术侧的梨状窝内瘘口闭合（图 4）。颈部彩超示原瘘管部分实性病变，瘘管闭合，局部组织瘢痕形成（图 5）。所有患儿均达到“治愈”标准。随访周期涵盖了不同的时间段，其中 19 例患儿完成了术后 24 个月的随访，8 例完成了术后 12 个月的随访，3 例则完成了术后 6 个月的随访。整体来看，30 例患儿的治愈率高达 100%，显示出了手术的高成功率和良好的术后恢复效果。

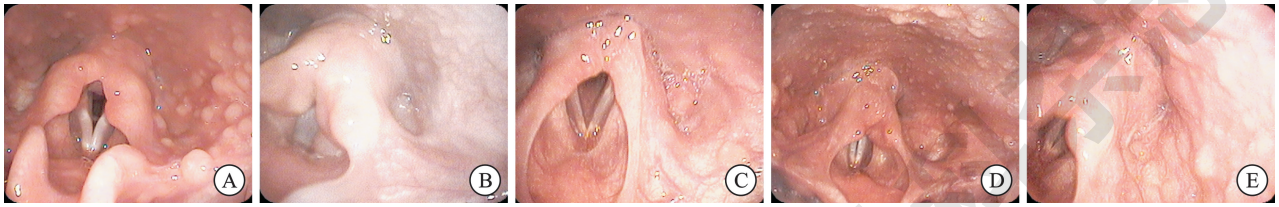

A：例 1 患儿左侧；B：例 2 患者左侧；C：例 3 患儿左侧；D：例 4 患儿右侧梨状窝瘘；E：例 5 患儿左侧。均未见瘘口，梨状窝底部无明显瘢痕粘连形成，与健侧比较无明显差异。

图 4　5 例典型病例完成梨状窝内瘘口消融术后 3 个月的喉镜比较

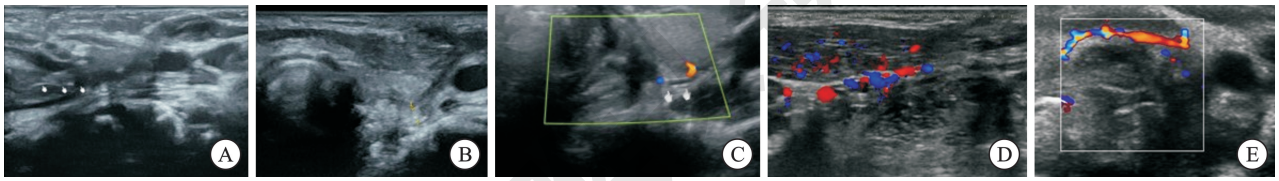

A：例 1 患儿左侧；B：例 2 患者左侧；C：例 3 患儿左侧；D：例 4 患儿右侧梨状窝瘘；E：例 5 患儿左侧。均显示颈部梨状窝区探及片状中高回声，内见点状结构强回声，提示梨状窝部实性病变，考虑梨状窝瘘术后表现。

图 5　5 例典型病例梨状窝内瘘口消融术后 6 个月的颈部彩超

3　讨论

3.1　感染期梨状窝瘘的临床表现及影像学检查

先天性梨状窝瘘在分类上依据是否存在内外瘘口，通常被区分为窦道型、瘘管型和囊肿型。左侧梨状窝瘘更为普遍，本研究纳入的 30 例患儿均为窦道型。先天性梨状窝瘘无特异性临床表现，患有梨状窝瘘的患儿常出现颈部无痛性、囊性肿块，当发生感染时，囊肿会迅速增大且局部有压痛，需与多种先天性颈部疾病相鉴别[8-9]。常用的辅助检查包括电子喉镜、CT 或 MRI 以及颈部彩超，其中全身麻醉下支撑喉镜检查发现梨状窝内瘘口是诊断的金标准[10-11]。电子喉镜检查方便快捷，但感染期梨状窝瘘口周围黏膜水肿，压迫瘘口，清醒状态下电子喉镜检查内瘘口一般不能窥及。CT 及 MRI 诊断的敏感度不理想，均有明显的不足例如 CT 辐射量大，MRI 检查时间长，费用高，需镇静。颈部彩超作为一种诊断率高、费用低且无损伤的诊断方式，患儿及家属接受度高，可作为儿童先天性梨状窝瘘的首选辅助检查方法[12]。本组 30 例患儿术前颈部彩超均诊断为梨状窝瘘合并颈部感染。颈部彩超的局限性在于依赖超声医生的临床诊断经验。若以上检查均未确诊又怀疑此病，可行全身麻醉支撑喉镜检查以确诊。

3.2　感染期手术操作要点及围手术期治疗探讨

感染期间内瘘口周围黏膜水肿、质地较脆，故烧灼深度较静止期深，最大深度建议至患侧甲状软骨板为止。感染期瘘管内常有脓液分泌，应仔细操作，吸尽脓液，暴露清晰视野，切忌盲目操作，损伤周围神经。切排脓肿时术者可依据 CT 等影像学检查保护颈部结构，彻底吸净脓液，需彻底冲洗术腔，避免颈深部继发性感染。

研究表明[13]，梨状窝瘘感染的常见菌群以口腔菌群为主，需氧菌占 57%，其中链球菌占 37%，故围手术期应予 β-内酰胺类联合硝基咪唑类抗生素进行抗感染治疗，再根据细菌培养结果调整用药方案。为防止术后菌血症及颈深部继发性感染，静脉抗生素应使用至颈侧切口无脓性分泌物后 1 周。因同期行梨状窝内瘘口消融封闭，远端切排口愈合

时间明显短于单纯脓肿切排术。

3.3 感染期手术的优缺点分析

既往此类患儿临床上通常选择在静止期或者炎症消退 6～8 周行梨状窝瘘手术，包括传统的开放性手术及内镜下手术。选择感染期手术有以下几方面的考虑：首先，CPSF 患儿平均年龄小，开放术式损伤大，手术复杂，术后并发症较多，故内镜微创手术较易为家长接受。其次，若在炎症静止期手术，需先行颈部脓肿切排术并长期换药冲洗，患儿痛苦时间延长。在与患儿家属充分沟通后决定感染期行内镜微创手术联合颈部脓肿切排术。

本团队在过去 6 年中，通过对 30 例病例的深入研究，得出以下结论：①优点方面，患儿的疗程明显缩短；一次全身麻醉即可完成脓肿切排和瘘管消融，减少了手术次数，从而减轻了患儿的痛苦；手术在全身麻醉下进行，医生可以从容地进行脓肿切排冲洗；颈部神经血管得以更好地保护，安全性增加。②缺点也不容忽视。首先，术后存在复发的可能。内镜下梨状窝内瘘口消融术仍存在争议。部分专家认为，即使将内瘘口烧灼，其远端仍可能存在感染性囊腔，这可能是术后复发的根源[3-6]。为防止复发，本研究病例术中瘘管消融范围均达患侧甲状软骨板，并将远端感染脓腔彻底开放，同时给予充分的静脉抗感染治疗。其次，感染期手术视野不清，操作难度增加。在水肿及充满脓液的黏膜中寻找内瘘口较为困难。有文献报道，感染期的瘘口烧灼后封闭较静止期欠佳[14-16]。本组 30 例患儿中未见复发病例，这或许与研究样本量尚不充足有关。同时，部分病例的随访期限尚未达到充分时长。因此，我们需要进一步积累更多病例，并持续追踪观察其疗效，这样的综合考量将有助于我们更全面地评估治疗效果，并为未来的临床实践提供更稳固的依据。

4 结论

感染期行全身麻醉支撑喉镜下内镜辅助低温等离子梨状窝瘘口射频消融术联合颈部脓肿切开引流术有其痛苦小、简便安全、疗效显著、复发率低等优势，可成为儿童先天性梨状窝瘘的补充手术方式，为临床治疗提供新的思路。

利益冲突 所有作者均声明不存在利益冲突

参考文献

[1] Abbas PI, Roehm CE, Friedman EM, et al. Successful endoscopic ablation of a pyriform sinus fistula in a child: case report and literature review[J]. Pediatr Surg Int, 2016, 32(6): 623-627.

[2] 董锦锦，田秀芬. 先天性梨状窝瘘的诊断与治疗经验探讨[J]. 中华耳鼻咽喉头颈外科杂志，2018，53(6)：444-447.

[3] Momii M, Kawano T, Takakura S, et al. A laser-assisted endoscopic approach to pyriform sinus fistula via fibrin glue cauterization[J]. Clin Case Rep, 2022, 10(12): e6588.

[4] Masuoka H, Miyauchi A, Sasaki T, et al. Outcomes of endoscopic chemo-and laser-cauterizations and open fistulectomy for pyriform sinus fistula[J]. J Otolaryngol Head Neck Surg, 2021, 50(1): 49.

[5] Chen T, Chen J, Sheng Q, et al. Pyriform sinus fistula in children: A comparison of endoscopic-assisted surgery and endoscopic radiofrequency ablation[J]. J Pediatr Surg, 2021, 56(4): 800-804.

[6] 鲍俊涛，孙占伟，张书峰，等. 个体化术式选择治疗儿童梨状窝瘘的效果分析[J]. 中华实用儿科临床杂志，2021，36(11)：836-836.

[7] 刘涛，温哲，梁奇峰，等. 儿童梨状窝瘘的诊断和治疗[J]. 中华医学杂志，2016，96(39)：3156-3156.

[8] Zhao L, Chen L, Li W, et al. Retrospective review of 70 cases of pyriform sinus fistula[J]. Int J Pediatr Otorhinolaryngol, 2021, 150: 110904.

[9] 吴伟，吕志葆. 儿童颈部梨状窝瘘诊治进展[J]. 国际儿科学杂志，2014，41(4)：418-420.

[10] Meng L, He S, Dong R, et al. Preferred diagnostic methods of pyriform sinus fistula in different situations: A systematic review[J]. Am J Otolaryngol, 2023, 44(2): 103747.

[11] Pan J, Zou Y, Li L, et al. Clinical and imaging differences between neonates and children with pyriform sinus fistula: which is preferred for diagnosis, computed tomography, or barium esophagography? [J]. J Pediatr Surg, 2017, 52(11): 1878-1881.

[12] Liu L, Wang R, Zheng Q, et al. Ultrasonography in Children With Congenital Pyriform Sinus Fistula: Analysis of 31 Cases[J]. Klin Padiatr, 2024, 236(1): 5-10.

[13] 梁璐，陈柳勤，陈良嗣，等. 先天性梨状窝瘘继发颈深部感染的病原学分析及治疗[J]. 临床耳鼻咽喉头颈外科杂志，2018，32(7)：514-518.

[14] 唐玮韬，董岿然，李凯，等. 胃镜辅助下电凝钩内口烧灼术治疗梨状窝瘘[J]. 中华小儿外科杂志，2019，40(2)：115-117.

[15] 陈伟，陈佳瑞，陈芳，等. 内镜下射频消融治疗儿童急性感染期梨状窝瘘[J]. 中国耳鼻咽喉头颈外科，2021，28(2)：109-111.

[16] Sheng Q, Lv Z, Xu W, et al. Reoperation for Pyriform Sinus Fistula in Pediatric Patients[J]. Front Pediatr, 2020, 4: 116.

（收稿日期：2024-05-20）

临床耳鼻咽喉头颈外科杂志