

# 耳内镜外科持续灌流操作模式专家共识

全国耳内镜外科规范化培训推广协作组

**[摘要]** 耳内镜外科持续灌流操作模式是于 2019 年提出并在临床开始践行的一种新的手术操作理念,在一定程度上解决了耳内镜外科操作中的一些痛点和难点。关于其诞生背景、核心理念、操作规范、适用范围、技术优势和局限性等问题经全国耳内镜外科规范化培训协作组专家讨论,共同发布该操作模式的专家共识。

**[关键词]** 耳内镜外科;操作模式;持续灌流模式

**DOI:**10.13201/j.issn.2096-7993.2024.02.002

**[中图分类号]** R764.9 **[文献标志码]** A

## Specialist consensus of continuous irrigating mode of endoscopic ear surgery

National standardized training and promotion Collaborative Group for Endoscopic Ear Surgery

Corresponding author: LIAO Hua, Wuhan University People's Hospital Otolaryngology Head and Neck Surgery Center, Wuhan, 430060, China, E-mail: liaohuadoctor@163.com; HOU Zhaohui, Senior Department of Otolaryngology Head and Neck Surgery, Chinese PLA General Hospital, Chinese PLA Medical School; State Key Laboratory of Hearing and Balance Science; National Clinical Research Center for Otolaryngologic Diseases; Key Laboratory of Hearing Science, Ministry of Education; Beijing Key Laboratory of Hearing Impairment Prevention and Treatment, Beijing, 100037, China, E-mail: houstone301@aliyun.com

**Abstract** Continuous irrigating mode of endoscopic ear surgery(CIM-EES) solves some pain points and difficulties in the operation of otoscopic surgery to a certain extent, including easily fogging of the endoscopic tip and hemorrhage during the endoscopic operation. In order to illustrate useful information of CIM-EES, including its core conception, generation background, practical operation specification, indications and contraindications of the mode as well as technical advantages and existing problems, the National Standardized Training and Promotion Collaborative Group for Endoscopic Ear Surgery, in collaboration with otologists nationwide, have discussed and formulated this consensus of CIM-EES.

**Key words** endoscopic ear surgery; operation mode; continuous irrigating mode

耳内镜具有高清、广角,操作灵活等优势,可以通过自然孔道来观察和处理病变,有利于实现微创的理念。尤其在深在的组织结构内应用更具优势,其广角视野可有效减少磨骨,最大可能地保留正常的结构,避免显微操作时为实现显露目的而造成的结构牺牲<sup>[1]</sup>。然而,耳内镜也无法回避内镜手术天然存在的明显缺点,其中最显著的为单手操作以及出血污染视野<sup>[2]</sup>。与其他内镜外科如火如荼的迅猛发展历程相比,耳内镜外科的前进步伐明显迟滞,这与其解剖结构的特殊性有关。耳内镜术腔位置深在,涉及的解剖结构精细,因此手术对视野的清晰度要求极高。而与其他内镜手术不同,耳内镜

经过的自然孔道本身为骨质结构,狭窄且扩展范围有限,无法容纳更多手术器械同时操作。且在狭长腔隙中,出血会积存在术腔底部无处引流,对手术视野造成的不良影响尤为突出。这应该是限制耳内镜外科迅速、广泛、深入发展的最主要的因素之一。

### 1 耳内镜外科持续灌流模式的建立及其核心理念

如何解决因耳内镜手术中内镜视野容易污染而影响手术操作这一限制耳内镜外科发展的瓶颈,是多年来学界的研究热点,由此诞生了许多临床上颇有成效的方法,这些方法各有利弊,依据原理主要分为以下几类:第一类理念以“止血”作为核心理念

通信作者:廖华,武汉大学人民医院耳鼻咽喉头颈外科中心,武汉,430060, E-mail: liaohuadoctor@163.com;侯昭晖,中国人民解放军总医院耳鼻咽喉头颈外科医学部,听觉与平衡觉国家重点实验室,国家耳鼻咽喉疾病临床医学研究中心,聋病教育部重点实验室,聋病防治北京市重点实验室,北京,100037, E-mail: houstone301@aliyun.com

引用本文:全国耳内镜外科规范化培训推广协作组.耳内镜外科持续灌流操作模式专家共识[J].临床耳鼻咽喉头颈外科杂志,2024,38(2):93-97. DOI:10.13201/j.issn.2096-7993.2024.02.002.

念,其代表为耳道肾上腺素盐水注射、术中肾上腺素棉球压迫等<sup>[3]</sup>。目前在临床上使用较为广泛,但耳部结构极为精细,当在颞骨、面神经等重要结构附近操作时,即使有极微量的出血也可能造成视野不清。且止血棉球等无法精准地控制该区域的出血,从而造成手术进程的延缓以及手术风险增加的可能。第二类理念源于显微镜下双手操作模式,以内镜支架的开发<sup>[4]</sup>、“双人三手”操作体系等为代表,由于术者无需手持内镜,因此可模拟显微镜下一手持操作器械,另一手持吸引器辅助的方式。但耳内镜手术的狭小术腔常常限制多种器械在术腔的同时使用。第三类是开发带吸引的专用内镜手术器械,以期在单手操作的条件下达到吸除血液的目的。在实际操作中,由于需要吸引的部位往往位于手术器械的深部,其吸引效果会受到一定影响。

因此,从新的角度去认识制约耳内镜外科发展及维护这一瓶颈问题,正是耳内镜外科持续灌流模式的创新之本。神经外科医生 Samii 等<sup>[5]</sup>在显微镜下行听神经瘤切除时,由助手用生理盐水不断对出血的操作区域进行冲洗,以持续保持视野的清晰,从而将双极电凝的使用降为最低,以获得更好的神经功能及脑干保护。Samii 教授将之称为“第三只手”。如何获取耳内镜手术中的“第三只手”是值得探讨的课题,从 Samii 教授的手术中获得灵感,我们对于出血的控制尝试“改堵为疏”。生理盐水被加压注入耳内镜术腔,将导致视野污染的少量出血不断冲出术腔,以保持内镜术野的清晰。由于无需助手辅助,我们也称之为隐形的“第三只手”。

将水流引入耳内镜手术最早的是日本学者 Yamauchi,他于 2014 年首次报道了水下耳内镜手术(*underwater endoscopic ear surgery*),以更安全地处理迷路瘘管<sup>[6]</sup>。同样来自日本的 Nishiike 于 2019 年提出利用鼻内镜常用的术中内镜清洁系统,完成耳内镜水下乳突切除<sup>[7]</sup>。王武庆教授最早在国内开展耳内镜水下磨骨技术。

有别于上述报道的水下操作技术,耳内镜外科持续灌流模式(*continuous irrigating mode of endoscopic ear surgery, CIM-EES*)在核心理念上有所不同,主要基于以下 3 个“改变”:①控血理念的改变,不再以“止血”为主要辅助手段,而是“改堵为疏”。由恒压灌流泵持续泵入内镜术腔的快速单向水流将术中的少量出血、骨粉等容易污染镜头的物质迅速导出,从而为耳内镜手术提供隐形的“第三只手”,在几乎不额外占用手术空间的同时,部分替代吸引器的功能,有效缓解单手操作的弊端,有助于长时间保持内镜术野的清晰状态。②干预时机的改变。水下耳内镜手术着重在有需要的时候(尤其是磨除骨质过程)使用,因此有特殊的应用场景。

而 CIM-EES 强调“持续性”,力求建立一种持续稳定清晰的水下操作环境。无需额外的操作技巧,水下操作几乎贯穿于手术始终,且可适配各种类型的耳内镜手术。③流水引入术腔方式的改变。CIM-EES 强调水流在灌注泵的控制下,以恒定的压力和稳定的流速(根据腔隙的大小及出血状况可以适当调节出水量),通过相连接的内镜鞘将生理盐水持续灌注,这一过程无需助手或术者额外操控。且流水跟随镜鞘,可精准地到达术者操作的区域,进一步提升保持视野清晰的效果。

基于以上改变,我们认为这种手术方式代表了一种操作模式的变革,因此将之命名为“持续灌流操作模式”(continuous irrigating mode, CIM)<sup>[8]</sup>。

## 2 耳内镜手术持续灌流模式的定义

持续灌流模式:在耳内镜手术中,将一定压力的等渗溶液(生理盐水)持续灌注于耳内镜术腔,并在相同术区外(耳道或耳后)通过负压吸引,引导水流流出方向,建立一种持续稳定清晰的水下手术操作环境。单向水流为内镜手术提供隐形的“第三只手”,将术中少量出血、骨粉等物质置换出术腔,从而避免内镜污染,长时间保持视野清晰状态,有助于提高手术效率,增加手术安全性。

## 3 耳内镜手术持续灌流模式详细操作流程

持续灌流模式下的耳内镜手术有一定的设备要求,在常规连接光源及摄像头的基礎上,需要使用内镜灌流镜鞘(图 1),镜鞘的尾端连接灌流泵,将生理盐水以一定压力和流速持续泵入术腔(灌流泵一般设定的压力为 100~120 mmHg,流速为 0.2~0.4 L/min),在实际操作中,由于镜鞘与内镜之间的间隙限制,实际流速低于仪器所显示的数值。经实测,当实际流速达到 0.1 L/min 即可获得清晰的视野,必要时根据出血量及腔隙大小适当调节。需要强调的是水流要以恒压方式而不是脉冲方式泵入。内镜镜鞘带有水量调控旋钮开关,方便术者调控水量或关闭水流。在完成听骨放置及皮瓣复位等操作时可根据需要将手术切换至非灌流状态。放置于术区附近的吸引管发挥吸引作用,我们强调吸引器需置于同一术区(如当采用联合入路从后方处理病变时,则将吸引器置于耳后),一方面可控制水流的引流方向,另一方面及时将置换出的污染水吸除,从而有助于始终保持镜头的清洁和术野的清晰,极大地提升了手术的流畅性和安全性(图 2)。

## 4 持续灌流模式耳内镜手术的优势

### 4.1 持续保持镜头的清晰状态

耳内镜受到术腔温度、组织及血液的影响,镜面会反复起雾和受到污染,导致镜头模糊,需要反复擦拭镜头,极大影响常规耳内镜手术的流畅性和

安全性。持续灌流模式下镜头始终处于迅速交换的清洁生理盐水中,因而可以长时间保持镜头的清洁,基本解决了反复擦拭镜头的困境。而当关闭水流后可将吸引器与镜鞘通过注水口连接,可以取得较好的镜头除雾效果。

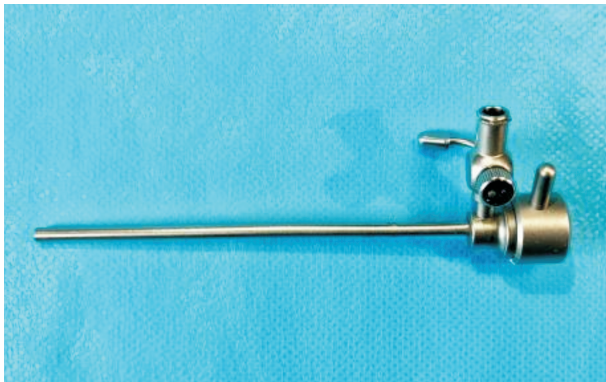

图1 灌流镜鞘

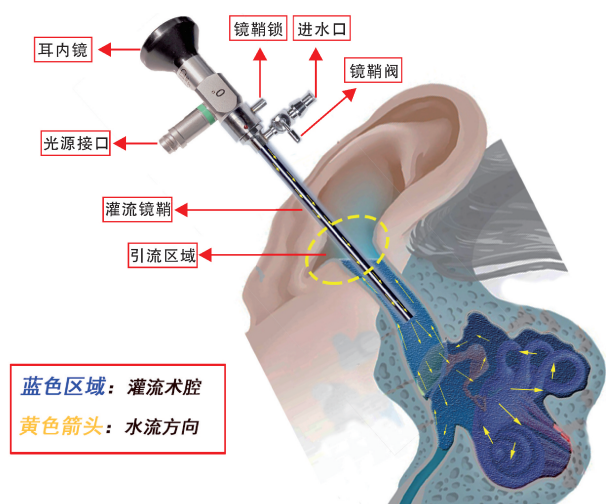


图2 CIM模式图

#### 4.2 耳内镜手术的“第三只手”

耳内镜手术中的单手操作一直是众多学者致力解决的难题。显微镜下双手操作的优势主要在于以下两点:①吸引器可随时吸除术腔血液、骨粉等污染物,保持手术视野清晰;②吸引器可与另外一只手的器械配合,辅助分离等操作。因此,模拟显微镜双手操作特点,有学者采用内镜支架<sup>[4]</sup>、“筷子技术”<sup>[9]</sup>、“双人三手”操作等,取得了一定的临床效果。但由于耳道空间狭小,上述方式需要占据原本就有限的操作空间,故而具有明显局限性。相比以上方式,持续灌流模式则是为耳内镜手术提供了一只隐形的“第三只手”,镜鞘直径仅较内镜直径增加0.5 mm,可以在几乎不占用耳道狭小术腔空间的前提下,将少量出血迅速冲出,保持操作区域的清晰,这极大改善了耳内镜下的视野并提高了手术

操作效率。同时借助水流的牵拉使病灶更易于分离,从而部分替代了吸引器的功能,缓解单手操作的弊端。

#### 4.3 内镜下经耳道路径的磨骨操作

虽然耳内镜手术可以显著减少磨骨的范围,但仍是诸多手术必不可少的环节之一。单手操作状态下磨骨困难是耳内镜手术的一大弊端,限制了在临床实践中标准化手术流程的建立和推广。在持续灌流模式下,磨骨变得非常简单快捷。持续的流水将磨除的骨粉快速冲出,极大提高了耳内镜下的磨骨效率。但需要强调的是,在水下磨骨一般不能使用切割钻,建议使用粗砂钻,必要时使用细砂钻,同时建议将转速调低至20 000 r/m或以下,以减少形成水中湍流。

#### 4.4 解决内镜相关热损伤问题

研究表明耳内镜镜头前端释放的热量可能会造成术腔内结构的热损伤<sup>[10]</sup>,特别是在对重要结构的抵近观察时,过高的温度可能对内耳和面神经造成一定损伤。操作时会要求降低光源强度或者适时从视野内取出内镜,进行镜头擦拭降低温度<sup>[10]</sup>,这也会不同程度地影响手术的流畅性。持续灌流模式下,镜面持续处于流动的生理盐水中,发热的镜头得到持续降温,完全解决了耳内镜导致精细结构热损伤的问题。

#### 5 持续灌流模式下的耳内镜手术适应证及禁忌证

适应证:临床实践证实,持续灌流模式可以适用于目前所能开展的所有耳内镜手术,包括外耳道胆脂瘤、外耳道骨瘤、慢性中耳炎的各类鼓室成形术、中耳胆脂瘤、耳硬化症、粘连性中耳炎、鼓室硬化症、周围性面瘫、A型及B1型鼓室体瘤、岩部胆脂瘤及胆固醇肉芽肿、经耳道-鼓岬入路耳蜗及内听道肿瘤等。因此具有良好的普适性。需要强调的是,持续灌流模式具有极好的手术安全性,这已在我们数千例的临床实践及动物实验中获得证实。在水下完成镫骨钻孔甚至底板切除依然可以完全保证内耳功能不受损伤。对于迷路瘘管,相比于吸引器的直接吸引极易产生内耳损伤,灌流操作并不会造成膜迷路损伤。

禁忌证:对于需要保听的术式,如果发现膜迷路破坏,则应终止水流,及时处理,防止内耳进一步损伤。

#### 6 持续灌流模式耳内镜手术的不足

##### 6.1 应对耳内镜手术中动脉性出血及广泛渗血

持续灌流的理念在于术中不断用清洁的生理盐水置换术腔内被污染的生理盐水,以获得术中清晰的水下内镜视野,因此必须保证水流具有一定的恒压及流量,从而维持一种持续清晰的水下操作环境。持续灌流模式解决了一般性出血对于内镜手

术操作的影响,当出血量较大时,有两种方案供选择,一是充分利用持续灌流模式下的视野具有越抵近越清晰的特点,将内镜尽可能抵近操作区域,可以很好地避免周围出血的影响,抵近操作是 CIM-EES 的重要操作特点及技巧之一;另外可以适当增加流速和流量,但当出血量超过一定的程度,即使增加流量有时也不能维持清晰的视野,解决方案则可以选择使用能量设备,如显微双极、显微等离子等,关闭水流观察“冒烟”有助于准确定位出血点;或者将水流关闭,采用传统方式进行肾上腺素棉片压迫止血,待出血量减少后再进行灌流操作。

## 6.2 应对漂浮皮瓣的干扰

持续灌流模式下,外耳道皮瓣会因为水流在术腔漂动,将对手术操作造成一定程度的干扰。因此在处理漂动皮瓣上需要一定的技巧。如何固定或减少皮瓣干扰是一个新的课题。我们可以常规采用锡纸片保护皮瓣的方式,也有学者采用皮瓣嵌顿或骨蜡固定的方式进行处理<sup>[11]</sup>。另外也有另外 2 种处理方式可供参考:①在处理复杂病变时如中耳胆脂瘤、岩尖病变、耳蜗及内听道病变,可以将外耳道皮肤鼓膜瓣游离取出,最后再将皮瓣复位<sup>[12]</sup>;②在病变较轻时可以采用微型皮瓣,即将常规耳道切口从原来距鼓环 6~8 mm 改至距鼓环 2 mm 左右,通过减少皮瓣的体积而减少皮瓣干扰<sup>[13]</sup>。

## 6.3 对摄像系统提出了更高要求

在持续灌流操作模式下,由于水的折射,会较传统模式增加 30% 的放大效应,当内镜系统的分辨率不足时可能会导致水中清晰度下降。因此 CIM-EES 给内镜系统提出了更高的要求。

## 7 持续灌流模式耳内镜手术相关手术设备产品的设计与开发

耳内镜手术的持续灌流操作模式解决了常规出血状态下的视野清晰度问题,但如果在处理富血管肿瘤性病变时,比如鼓室体瘤等,由于出血量较大,灌流的交换效率将无法维持清晰视野的程度,现已开发设计出可以在水下使用的显微双极电凝、显微等离子刀头、Oto-view 能量平台等,这些器械均可在生理盐水中使用,同时做到了显微化,不受耳道狭窄腔隙的限制。此外,可实现冲水的一体化耳内镜等设备产品也在研制过程中,上述这些产品的陆续问世将更有助于该手术理念的有效实现和临床推广。

## 8 小结及展望

CIM-EES 的提出是对传统耳内镜手术模式的一种创新,将有助于更好地推动和实现耳内镜外科的微创理念。应该指出的是,CIM-EES 虽然解决了许多传统操作模式的难题,但同时也带来了一些新的困境,需要我们不断去探索和克服。有许多学

者有很丰富的常规模式下的操作经验和技巧,并不习惯在此模式下操作,但 CIM 的出现也将是一个契机,可以促进更多的医工协作致力于耳内镜相关手术设备产品的研发,从而推动耳内镜外科事业的进步与发展。

## 讨论专家:(按姓氏汉语拼音排序)

崔勇(广东省人民医院耳鼻咽喉科);陈正依(上海交通大学医学院附属第六人民医院耳鼻咽喉头颈外科);邓安春(陆军军医大学第二附属医院耳鼻咽喉头颈外科);丁秀勇(首都医科大学宣武医院耳鼻咽喉头颈外科);冯宁宇(银川市第一人民医院耳鼻咽喉科);高伟(空军军医大学唐都医院耳鼻咽喉头颈外科);侯昭晖(中国人民解放军总医院耳鼻咽喉头颈外科医学部);韩朝(复旦大学附属东华医院耳鼻咽喉科);惠莲(中国医科大学附属第一医院耳鼻咽喉科);刘军(河南省人民医院耳鼻咽喉科);刘玉和(首都医科大学附属北京友谊医院耳鼻咽喉科);李阳(西安交通大学第二附属医院耳鼻咽喉头颈外科);廖华(武汉大学人民医院耳鼻咽喉头颈外科);马小洁(山东大学齐鲁医院耳鼻咽喉科);梅凌云(中南大学湘雅医院耳鼻咽喉头颈外科);瞿中红(广西壮族自治区人民医院耳鼻咽喉头颈外科);孙岩(青岛大学附属烟台毓璜顶医院耳鼻咽喉头颈外科);孙宇(华中科技大学同济医学院附属协和医院耳鼻咽喉科);孙家强(中国科学技术大学附属第一医院耳鼻咽喉头颈外科);王方园(中国人民解放军总医院耳鼻咽喉头颈外科医学部);王武庆(复旦大学附属眼耳鼻喉科医院耳鼻咽喉科);王巍(天津市第一中心医院耳鼻咽喉头颈外科);王博琛(佛山市第一人民医院耳医学中心);汪芹(中南大学湘雅二医院耳鼻咽喉头颈外科);汪照炎(上海交通大学医学院附属第九人民医院耳鼻咽喉头颈科);杨希林(武汉大学人民医院耳鼻咽喉头颈外科);虞幼军(佛山市第一人民医院耳医学中心);袁伟(重庆市人民医院耳鼻咽喉科);伊海金(清华大学附属北京清华长庚医院耳鼻咽喉头颈外科);杨海弟(中山大学孙逸仙纪念医院耳鼻咽喉科);杨荣刚(贵州中医药大学第二附属医院耳鼻咽喉科);杨琼(华中科技大学协和深圳医院耳鼻咽喉科);曾宪海(深圳市耳鼻咽喉研究所深圳市龙岗区耳鼻咽喉医院耳鼻咽喉科);赵宇(四川大学华西医院耳鼻咽喉头颈外科);张杰(首都医科大学附属北京儿童医院耳鼻咽喉头颈外科);钟时勋(重庆医科大学附属第一医院耳鼻咽喉头颈外科);张文(陕西省人民医院耳鼻咽喉头颈外科);张天虹(哈尔滨医科大学附属第一医院耳鼻咽喉头颈外科);张小安(广东省人民医院赣州医院耳鼻咽喉头颈外科)

**执笔人:**

廖华 武汉大学人民医院耳鼻咽喉头颈外科中心  
 杨希林 武汉大学人民医院耳鼻咽喉头颈外科中心  
 侯昭晖 中国人民解放军总医院耳鼻咽喉头颈外科医学部

虞幼军 佛山市第一人民医院耳医学中心

**利益冲突** 所有作者均声明不存在利益冲突

**参考文献**

- [1] Presutti I, Marchioni D. Endoscopic ear surgery; principles, indications, and techniques[M]. Stuttgart: Thieme Publishing Group, 2014: 6-15.
- [2] Stern Shavit S, Sharma RK, Chern A, et al. Pearls and Pitfalls in Endoscopic Ear Surgery [J]. Otolaryngol Clin North Am, 2021, 54(1): 201-209.
- [3] Stern Shavit S, Sharma RK, Chern A, et al. Pearls and Pitfalls in Endoscopic Ear Surgery [J]. Otolaryngol Clin North Am, 2021, 54(1): 201-209.
- [4] Khan MM, Parab SR. Endoscopic cartilage tympanoplasty: A two-handed technique using an endoscope holder[J]. Laryngoscope, 2016, 126(8): 1893-1898.
- [5] Samii M, Matthies C. Management of 1000 vestibular schwannomas (acoustic neuromas): surgical management and results with an emphasis on complications and how to avoid them[J]. Neurosurgery, 1997, 40(1): 11-21; discussion 21-23.
- [6] Yamauchi D, Yamazaki M, Ohta J, et al. Closure technique for labyrinthine fistula by "underwater" endoscopic ear surgery[J]. Laryngoscope, 2014, 124(11): 2616-2618.
- [7] Nishiike S, Oshima K, Imai T, et al. A novel endoscopic hydro-mastoidectomy technique for transcanal endoscopic ear surgery[J]. J Laryngol Otol, 2019, 133(3): 248-250.
- [8] 廖华, 虞幼军, 侯昭晖. 持续灌流模式下的耳内镜外科手术[J]. 中华耳科学杂志, 2021, 19(2): 192-197.
- [9] Vaughan C, Jufas N, Patel NP, et al. The "Chopstick Drilling Technique": A novel solution to drilling bone in endoscopic ear surgery[J]. Clin Otolaryngol, 2019, 44(6): 1231-1233.
- [10] Marchioni D, Rubini A, Gazzini L, Alicandri-Ciuffelli M, Molinari G, Reale M, Presutti L. Complications in Endoscopic Ear Surgery [J]. Otol Neurotol, 2018, 39(8): 1012-1017.
- [11] 侯琨, 王方园, 刘娅, 等. 持续灌流与非灌流切换结合模式的耳内镜下中耳胆脂瘤手术[J]. 中华耳科学杂志, 2021, 19(2): 198-202.
- [12] 廖华, 杨希林, 汪雷, 等. 持续灌流模式耳内镜下Ⅲ、Ⅳ型鼓室硬化症手术疗效分析[J]. 中华耳科学杂志, 2021, 19(2): 218-222.
- [13] 廖华, 王文静, 杨希林, 等. 微瓣外植法鼓膜成形术临床疗效分析[J]. 听力学及言语疾病杂志, 2023, 31(4): 329-332.

(收稿日期: 2023-11-27)

## 《临床耳鼻咽喉头颈外科杂志》2024年征订启事

《临床耳鼻咽喉头颈外科杂志》(原名《临床耳鼻咽喉科杂志》)系中华人民共和国教育部主管、国内外公开发行的有关耳鼻咽喉头颈外科学的综合性学术期刊,连续入选北大中文核心期刊和中国科技论文统计源期刊,为我国高质量科技期刊分级目录耳鼻咽喉科学类 T2 级期刊、中国科学引文数据库(CSCD)来源期刊、湖北十大有影响力的自然科学学术期刊,被美国 Medline、PubMed Central(PMC)、美国《化学文摘》(CA)、荷兰文摘与引文数据库(Scopus)、世界卫生组织西太平洋地区医学索引(WPRIM)、RCCSE 中国核心学术期刊等国内外重要数据库和权威性文摘期刊收录。本刊以临床为主,兼顾基础研究;以提高为主,兼顾普及。重点报道国内外有关诊治耳鼻咽喉头颈外科疾病的研究成果、临床经验等,充分反映国内外学术领域的新进展和医学新动态,辟有专家笔谈、共识与解读、临床研究、实验研究、临床诊疗进展圆桌论坛、我如何做、综述、进修苑、学术争鸣、技术与方法、经验与教训及病例报告等多个栏目,并将陆续增设一些紧密结合临床的新栏目,敬请广大读者踊跃投稿(网址:www.whuhzss.com)。

本刊为月刊,全年12期,每月3日出版。2024年每期定价为20.00元,半年价120.00元,全年价240.00元。全国各地邮局均可订阅。如漏订,可直接汇款至本刊编辑部订购。地址:武汉市江汉区解放大道1277号协和医院杂志社,收款:《临床耳鼻咽喉头颈外科杂志》编辑部,邮编:430022;电话:(027)85726342-8818;E-mail:lcebyhtjwkzz@whuh.com。