经皮扩张气管切开术在困难气道患者中的应用

李海艳[1]　翟翔[1]

［摘要］ **目的**：对困难气道患者进行经皮扩张气管切开术，探讨其在困难气道气管切开术中的应用。**方法**：回顾性分析行困难气道经皮扩张气管切开术患者的临床资料，总结困难气道患者进行气管切开术的难点及经皮扩张气管切开术的技术要点和优势。**结果**：收集 28 例困难气道患者的临床资料，其中头颈部肿瘤手术放化疗后复发者 20 例，颈部血肿者 3 例，喉肿物伴心衰者 2 例，强直性脊柱炎者 2 例，气道狭窄者 1 例。气管切开难点为患者无法平躺、颈椎强直、气管移位、应用大剂量抗凝药、颈部组织层次不清等，均行经皮扩张气管切开术（包括经皮旋转扩张及经皮钳式扩张），气管切开术顺利，无并发症发生。**结论**：经皮扩张气管切开术对于需行气管切开术的困难气道患者是一种安全、快速、微创的手术方法，可作为首选方案。

［关键词］ 喉梗阻；困难气道；经皮扩张气管切开术
doi：10.13201/j.issn.1001-1781.2019.10.023
［中图分类号］ R767.13　　［文献标志码］ A

Application of percutaneous dilatation tracheotomy in patients with difficult airway

LI Haiyan　ZHAI Xiang
(Department of Otolaryngology Head and Neck Surgery, Tianjin Huanhu Hospital, Tianjin, 300350, China)
Corresponding author: ZHAI Xiang, E-mail: zhaixiang78@163.com

Abstract　Objective: To explore the application of percutaneous dilatation tracheotomy for patients with difficult airway. **Method**: Retrospectively analyzed the clinical data of percutaneous dilatation tracheotomy in difficult airway patients, summarized the difficulties, technical points and advantages. **Result**: Collecting the clinical data of 28 patients with difficult airway, 20 cases were head and neck tumor recurrence after surgery, radiation and chemotherapy, 3 cases were cervical hematoma, 2 cases were laryngeal neoplasm with heart failure, 2 cases were mandatory spondylitis, and 1 case was airway stenosis. The difficult points for tracheotomy were unable to lie down, neck stiffness, displacement of the trachea, coagulation disorder, unclear neck structure, etc. All patients accepted percutaneous dilatation tracheotomy, including cone and forceps dilatation tracheotomy, with none complication. **Conclusion**: Percutaneous dilatation tracheotomy was a safe, rapid and minimally invasive surgical method for patients with difficult airway requiring tracheotomy, and could be used as the preferred solution.

Key words　laryngemphraxis; difficult airway; percutaneous dilatation tracheotomy

临床中经常遇到需要行气管切开术的急危重症患者，部分患者为Ⅲ～Ⅳ度喉梗阻及插管失败者，又因病情特殊，如强迫体位、颈部手术及放化疗后、气管移位及狭窄、全身应用大剂量抗凝药物等，无法进行经口气管插管，使其成为困难气道[1]，给气管切开术造成极大的困难，也让术者面临巨大的挑战。本文收集我科近 5 年来的困难气道行经皮扩张气管切开术患者的资料，总结并探讨经皮扩张气管切开术在困难气道患者中的应用。

1　资料与方法

1.1　临床资料

2015-12－2018-12 期间行经皮扩张气管切开术患者 1 800 余例，其中Ⅲ～Ⅳ度喉梗阻及插管失败的困难气道患者 28 例，男 21 例，女 7 例；年龄 17～65 岁。头颈部肿瘤放化疗后复发者 20 例（喉癌 11 例，舌癌 2 例，下咽癌 5 例，鼻咽癌 2 例），颈部血肿者 3 例，心衰伴喉肿物者 2 例，强直性脊柱炎者 2 例，气道狭窄需要二次气切者 1 例。

1.2　经皮扩张气管切开术方法

经皮旋转扩张气管切开术手术步骤：①患者平卧位或坐位（尽量头后仰），充分暴露颈部，局部常规消毒，利多卡因局部浸润麻醉，有气管插管的将其退至距门齿 16～18 cm 处；②操作者在患者右侧，在环状软骨下至胸骨上窝之间纵行或横行切开皮肤，钝性分离皮下组织，触摸可触及气管；③穿刺点为环状软骨下，约 1、2 或 2、3 气管软骨环之间正中为穿刺点刺入气管内，有明显突破感后固定穿刺针，回抽见大量气体后，向气管内注入少许利多卡因，拔除穿刺针，沿套管送入导丝，拔除套管，固定导丝；④将旋转扩张器沿导丝送入，按顺时针方向旋转逐渐扩张气管前软组织和气管前壁，旋转扩张器旋到螺纹结束时逆时针旋出扩张器；⑤将带气管

[1] 天津市环湖医院耳鼻咽喉头颈外科（天津，300350）
通信作者：翟翔，E-mail：zhaixiang78@163.com

套管的引导器沿导丝一起置入，气管套管就位后取出引导器和导丝；⑥充分吸痰，气道通畅后气囊充气并固定套管。

经皮钳氏扩张气管切开术手术步骤：①患者平卧位或坐位（尽量头后仰），充分暴露颈部，局部常规消毒，利多卡因局部浸润麻醉，有气管插管的将其退至距门齿 16～18 cm 处；②操作者在患者右侧，在环状软骨下至胸骨上窝之间纵行或横行切开皮肤，钝性分离皮下组织，触摸可触及气管；③穿刺点为环状软骨下，约 1、2 或 2、3 气管软骨环之间正中为穿刺点刺入气管内，有明显突破感后固定穿刺针，回抽见大量气体后，向气管内注入少许利多卡因，拔除穿刺针，沿套管送入导丝，拔除套管，固定导丝；④将扩张钳沿导丝横行及纵行反复扩张皮下组织及器官前壁；⑤将带气管套管的引导器沿导丝一起置入，气管套管就位后取出引导器和导丝；⑥充分吸痰，气道通畅后气囊充气并固定套管。

2 结果

28 例困难气道患者中，19 例行经皮钳氏扩张气管切开术，9 例行经皮旋转扩张气管切开术，手术均成功，手术时间 2～5 min，无大出血、皮下气肿、皮下血肿、气胸等并发症。

3 典型病例报告

例 1，男，17 岁，主因车祸外伤意识不清 7 d 入院。入院时昏迷，带经口插管，痰多，行经皮旋转扩张气管切开术，术后 4 周患者清醒，堵管顺利，拔颈部气切套管，呼吸平稳。胸 CT 提示颈部气道通畅。1 周后逐渐出现呼吸困难，我科会诊见胸 CT 颈部气管狭窄，建议行颈部 CT 及气管镜检查，患者突发憋气、大汗、端坐位，口唇紫绀，血氧饱和度 90%（5 L 氧流量），需急行气管切开术。患者烦躁，无法配合，坐位沿原切口切开，皮下瘢痕组织增生，患者血氧饱和度一度下降至测不出，意识不清，仍未明显触及气道，在瘢痕下穿刺，回抽见气体，放导丝，顺时针方向旋转逐渐扩张气管前软组织和气管前壁，放气管套管（7.5 mm），吸痰畅，气囊充气固定，简易呼吸器辅助呼吸，血氧饱和度逐渐回升至 100%，患者意识恢复。见图 1。

例 2，男，63 岁，主因下咽癌手术及放疗后 1 年呼吸困难 5 d 入院。入院时颈部皮肤放疗后挛缩，肿瘤组织侵犯皮肤伴局部感染，颈部活动受限，张口受限。考虑为下咽癌复发，急诊行经皮钳氏扩张气管切开术，环状软骨下穿刺、切开，扩张，放管，气囊充气，手术顺利。见图 2。

例 3，男，53 岁，因冠脉支架术后 1 d 颈部血肿插管困难 1 h 请我科会诊。患者 1 d 前因冠心病行冠脉支架植入术，1 h 前行颈动脉穿刺血流动力学监测后出现颈部血肿进行性加重，呼吸困难，麻醉科插管失败，X 线胸片提示颈部气管受压移位。行经皮旋转气管切开术，纵行切开环状软骨下至胸骨上窝上一指皮肤及皮下组织，触摸气管标志，穿刺第 2 次成功，扩张，放管，气囊充气，手术顺利。见图 3。

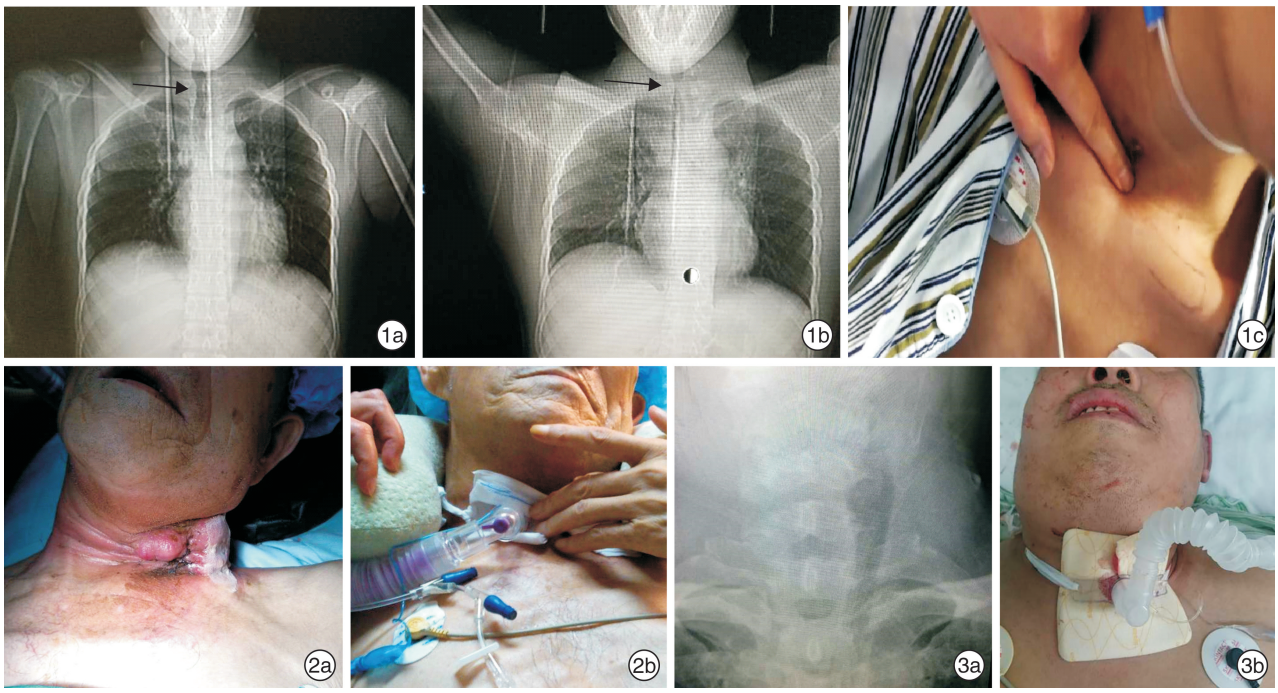

图 1 例 1 患者的资料 1a：拔管后可见气道通畅（黑箭头所示）；1b：拔管后 7 d 可见气道局限狭窄（黑箭头所示）；1c：原切口与胸骨上窝距离较短； **图 2 例 2 患者的资料** 2a：颈部活动受限；2b：气管切开后； **图 3 例 3 患者的资料** 3a：床旁 X 线胸片见气道移位；3b：气管切开后。

4 讨论

1985年，Ciaglia等介绍了经皮扩张气管切开术，是一种快速建立长久人工气道的安全方法，广泛应用于ICU及急救患者中。国内外大样本和随机对照研究表明与传统的气管切开术相比，手术时间、出血量、并发症等情况均显著降低，对于需行气管切开术的危重症患者，如无明显手术禁忌，可作为首选[2-3]。

困难气道定义为无法进行常规经口（鼻）气管插管的情况。分析困难气道患者气管切开术难点：①由于头颈部恶性肿瘤放疗造成颈部组织解剖层次不齐及颈部皮肤瘢痕挛缩，加上患者呼吸困难无法平卧，更无法头后仰位，无法暴露气管，给手术造成巨大的困难；②由于二次气切气道瘢痕形成，颈部解剖层次不清，原气管造瘘口狭窄，需在原切口下方切开，加之患者呼吸困难无法配合平卧位，无法暴露气管，给再次气管切开增加了很大的困难[4]；③由于患者颈短颈椎强直，头后仰困难，无法暴露有效长度的气管，增加了手术难度；④由于颈部血管穿刺及抗凝药物等造成颈部巨大血肿压迫气道，导致气管移位，无法经口插管辅助呼吸，只能气管切开保证呼吸道通畅，而且全身应用大量抗凝药物后凝血障碍[5]，给手术造成极大的挑战；也可将困难气道总结为体位困难（颈强直、端坐位、颈短、颈部挛缩），气管狭窄、气管移位、耐受能力差、凝血障碍等。

我们对28例困难气道患者进行经皮扩张气管切开术，手术均成功，未出现明显的并发症，总结困难气道经皮扩张气管切开术的特点为：①充分评估病情，交待手术风险，术者做好心理准备，仔细进行每一步操作；②即使凝血障碍，非动脉性的皮下出血，也可止血钳止血；③对于气管标志不清者可先切开皮肤分离皮下组织，再次触摸，可增加气管环的手感，增加穿刺成功率；④穿刺点应选择在环状软骨下，甚至是第一环，但应尽量保留第一环[3]，对于二次气切原气道狭窄者应在原切口瘢痕下方穿刺，导丝自始至终滑动无阻力；⑤经皮旋转扩张气管切开术扩张器旋转时避免用力下压，而是顺螺纹旋转而进入，经皮钳氏扩张气管切开术无旋转器止血作用，故动作必须迅速，防止过多血液流入气道；⑥避免暴力放管，否则可造成气管套管进入气管前间隙，我们建议气管套管顺导丝沿术口旋转进入：经皮旋转扩张气管切开套管由侧方向下方旋转放入气道，经皮钳氏扩张气管切开套管由下向后滑入气道，防止导丝打折、断裂；⑦术后常规查气管镜，避免气管套管抵触摩擦气管壁造成气道肉芽的形成。

经皮扩张气管切开术的每一步骤均可能失败，我们总结补救的方法为：①穿刺时突破感不强，穿刺失败，左手固定甲状软骨，沿甲状软骨向下走行的方向穿刺，至少在环状软骨下穿刺，避免穿刺偏斜误伤颈部血管，边穿刺边回抽气体，回抽气体无阻力表明穿刺成功；②放导丝见导丝经口穿出/导丝末端方向向脚端，说明导丝方向错误，未进入气管，应重新放导丝，导丝头端弯曲部分向体部方向，放导丝成功后可见导丝末端垂直气道或稍靠头端；③扩张时，阻力太大无法继续旋转，可逆时针退回，再顺时针旋转，边提边旋，边拉导丝，避免导丝打折，如导丝打折不动，将旋切器退出部分，将打折部分导丝向外拉出部分，重新旋转扩张，保证导丝始终可滑动自如；④放管失败，避免蛮力放管，容易放到气管前间隙造成失败，对于肥胖患者颈部脂肪组织较多，放管阻力大，可适当左右晃动，利用引导器头端将周围的组织钝性向周围拨开，对于气管移位者，可利用导丝是否滑动判断方向是否偏斜，对于以上办法都无法进入的情况，考虑扩张不够充分，可再次扩张放管；对于扩张过大，进入气管前间隙者，可利用吸痰管（剪去两端）代替引导器轻柔放管；⑤气切术后出血，可用油纱条或碘仿纱条进行填塞止血，必要时切开探查。

经皮扩张气管切开术的使用明显扩大了气管切开术的适应范围，缩小了禁忌范围，尤其对于困难气道的患者，以更小的痛苦、更快的速度、更安全的方式得到了临床上的推广。总之，困难气道变化万千，行经皮扩张气管切开术万变不离其宗，在熟悉传统气切的基础上掌握以上总结的技术要点，能以更迅速、安全的方式为患者解除痛苦，为抢救赢得时间。

参考文献

[1] MOSIER J M，JOSHI R，HYPES C. The physiologically difficult airway[J]. West J Emerg Med，2015，16：1109－1117.

[2] 翟翔，张金玲，何京川，等.经皮旋转扩张气管切开术安全性的大宗病例研究[J].临床耳鼻咽喉头颈外科杂志，2018，32(3)：176－178.

[3] SINGH J，SING R F. Performance，long-term management，and coding for percutaneous dilational tracheostomy[J]. Chest，2018，18：32862－32869.

[4] 翟翔，张金玲，刘钢，等.再次气管切开手术方法探讨[J].中国现代神经疾病杂志，2012，12(1)：76－77.

[5] SPILIOPOULOS S，DIMITRIOU A M，SERRANO M R. Percutaneous dilatational tracheostomy following total artificial heart implantation[J]. Int Cardiovasc Thorac Surg，2015，21：117－118.

（收稿日期：2019-04-05）