超薄型钛网和带状肌筋膜瓣在额侧垂直部分喉切除术后喉功能重建中的应用*

付营慧[1] 闵翔[1] 周文胜[1] 龙平[1] 熊园平[1]

［摘要］ **目的**:探讨 T2、T3 声门型喉癌患者行额侧垂直部分喉切除术后,应用超薄型钛网和带状肌筋膜瓣行喉功能重建的效果。**方法**:10 例 T2、T3 声门型喉癌患者行不同范围的额侧垂直部分喉切除术,术中一期应用超薄型钛网塑形成甲状软骨形态,拼接法内衬甲状软骨膜和带状肌筋膜,恢复喉支架功能,术后观察发声、吞咽以及拔管率。**结果**:9 例患者术后 2～4 周内拔管,1 例患者术后喉狭窄,经硅胶管扩张术后 3 个月拔管。所有患者吞咽及发声功能恢复良好,无误咽发生。钛网组织相容性良好,无移位,喉腔无钛网裸露。**结论**:超薄型钛网联合甲状软骨膜和带状肌筋膜重建喉功能手术适合于以前连合为中心侵犯双侧声带、声门上下扩展的 T2、T3 期声门型喉癌患者,部分会厌根部和环甲膜受侵患者仍适用该术式。该手术具有方法简单、拔管率高、喉功能恢复良好的优点。

［关键词］ 喉肿瘤;额侧垂直部分喉切除术;钛网支架;喉功能重建
doi:10.13201/j.issn.1001-1781.2019.10.014
［中图分类号］ R767.91 ［文献标志码］ A

Clinical study about anatomical and functional reconstruction for frontolateral vertical partial laryngectomy with ultrathin titanium mesh and fascia flap from the strap muscles

FU Yinghui MIN Xiang ZHOU Wensheng LONG Ping XIONG Yuanping
(Department of Otorhinolaryngology Head and Neck Surgery, the First Affiliated Hospital of Nanchang University, Nanchang, 330006, China)
Corresponding author: MIN Xiang, E-mail: doctorminxiang@163.com

Abstract **Objective**: To investigate the effect of laryngeal reconstruction in functional and anatomical aspect with ultrathin titanium mesh and myofascial flap in patients underwent frontolateral vertical partial laryngectomy with T2 and T3 glottic laryngeal carcinoma. **Method**: Ten patients with T2 and T3 glottic laryngeal carcinoma underwent frontolateral vertical partial laryngectomy in different range. The ultrathin titanium mesh was shaped up according to the form of thyroid cartilage in operation while the thyroid perichondrium membrane combined with straped myofascial flap was lined under the titanium mesh to restore the laryngeal cavity space. The pronunciation, swallowing capability and extubation rate were observed after surgery. **Result**: Nine patients underwent extubation within 2 to 4 weeks after surgery, one patients remove metal tube in two-stage after laryngeal dilation surgery with the Montgomery tube. Swallowing and voice function in these patients recovered well and no deglutition disorder was found. CT scan showed that the Titanium meshs were fixed well without displacement and deformity. Electronic laryngoscopy showed that the mucosa of laryngeal lumen was smooth without laryngeal stenosis, keloid contraction, tissue necrosis or titanium mesh exposure. **Conclusion**: In the cases of T2, T3 glottic laryngeal cancer patients, laryngeal framework reconstruction with the new type of ultrathin titanium mesh, thyroid cartilage membrane and pedicled fascia plap of strap muscles is a good choice after the vertical frontolateral partial laryngectomy. Even some elective T4 cases with the former part invasion in supra-glottic or infra-glottic region can receive this operation. It can reconstruct the physiological and anatomical structure of the larynx, restore laryngeal function with a sound decanulization rate.

Key words laryngeal carcinoma; frontolateral vertical partial laryngectomy; titanium mesh; laryngeal function reconstruction

喉癌是头颈部第二常见的恶性肿瘤,首选手术治疗。喉部分切除术广泛应用于喉癌的治疗,其宗旨是在保证肿瘤根治率的情况下保留和重建喉功能;其中额侧垂直部分喉切除术(frontolateral vertical partial laryngectomies,FVPL)是治疗声门型喉癌的常见术式[1]。对于部分喉缺损不大的患者,将剩余的甲状软骨和甲状软骨膜对位缝合或利用局部喉腔黏膜的拉拢覆盖,多能达到术后拔管、恢复呼吸功能的目的。但对于 T2、T3 期前连合、双

*基金项目:江西省卫生计生委科技计划(No:20181033);江西省教育厅青年科技计划项目(No:GJJ170130)
[1]南昌大学第一附属医院耳鼻咽喉头颈外科(南昌,330006)
通信作者:闵翔,E-mail:doctorminxiang@163.com

侧声带或者声门上下侵犯的声门型喉癌，需切除较多的甲状软骨板、会厌根部甚至部分环状软骨前弓，术后因喉支架缺失过多，喉腔前后直径塌陷，易导致喉狭窄而终生带金属导管。近年有学者采用钛网支架重建喉功能，我们在此基础上改进手术方法，应用更薄更纤细的新型钛网来重建喉支架，将带蒂的带状肌筋膜瓣和甲状软骨外膜内衬恢复喉腔黏膜化，术后喉功能恢复满意。现回顾性分析我科10例T2、T3声门型喉癌行FVPL后应用超薄型钛网和肌筋膜瓣行喉功能重建的手术经验及患者术后喉功能的恢复情况，报告如下。

1　资料与方法

1.1　临床资料

选择2014-11—2017-09期间我科收治的10例T2、T3声门型喉癌患者为研究对象，均为男性，年龄46～74岁，平均57.7岁。根据2010年AJCC喉癌TNM分期，7例为T2N0M0，2例为T3N0M0，1例为T3N1M0。10例患者术前均行喉部CT扫描（平扫加增强）和电子喉镜检查对肿瘤的确切位置进行评估。术前病理活检结果显示高分化鳞状细胞癌2例，中分化鳞状细胞癌8例。纳入标准：T2声门型喉癌侵犯前连合、双侧声带和（或）喉室、室带、会厌根部；T3声门型双侧声带、前连合病变，合并下列之一者：甲状软骨内板轻微受侵、声门旁间隙受侵、声带活动受限但不固定。声门上、会厌侵犯范围较大以及T3期一侧声带固定的患者不纳入本研究范围内。

1.2　手术方法

1.2.1　预制蒂在下方的带状肌筋膜瓣　全身麻醉翻皮瓣后，沿舌骨下缘切开双侧带状肌筋膜，再沿带状肌两侧边缘或胸锁乳突肌内侧缘切开筋膜至肌肉表面，从上到下，从外向里将肌肉表面的厚层筋膜整块掀起，形成蒂在胸骨上窝的长方形筋膜瓣，注意保留下方筋膜蒂部血供（图1）。在筋膜下中部气管3～4环前切开1～2 cm正中筋膜小口作为气管切开通道。

1.2.2　额侧垂直部分喉切除或扩大切除，同时制备甲状软骨外膜瓣　清扫喉前淋巴结，正中切开甲状软骨外膜，向两侧完整分离备用，如怀疑局部肿瘤可疑侵犯，前连合对应的部分甲状软骨膜可切除，肿瘤较多一侧甲状软骨膜分离至甲状软骨板后1/4处停止，肿瘤较少一侧分离至需要切除的甲状软骨外为止（1/2左右），最多也可到后板1/4处（图2）。平甲状软骨上缘切开，切断会厌根部进入喉腔，保证于会厌根部侵犯边缘1 cm以上处横形切开进入喉腔，再垂直转弯，经肿瘤较少一侧甲状软骨垂直切开，据肿瘤5 mm边缘以上依次从上向下切透室带、喉室黏膜和声带、声门下，打开喉腔，继续明视肿瘤范围，保证安全切缘后，继续沿肿瘤外5 mm边界切除环状软骨前弓、环甲膜至对侧环甲关节。再在对侧甲状软骨板后1/4处垂直切断（因甲状软骨后1/4内侧为梨状窝外壁，肿瘤侵犯概率极低），将喉体翻转，切断喉内软组织，取下标本。术中送上下左右的冷冻切缘做病理检查。

1.2.3　钛网制备　检查喉腔缺损，可见一侧声带部分剩余，一侧仅剩声带突或者缺如，甲状软骨板一侧剩余后1/4，另一侧1/2左右（图3）。取瑞士Synthes公司0.4 mm厚45 mm×38 mm的超薄纯钛网（图4），折弯塑形接近原甲状软骨形态，置于剩余甲状软骨上，修剪多余钛网使其覆盖并支撑甲状软骨缺损，上下缘各留出1 cm宽间隙便于内衬筋膜进入。在两侧残余甲状软骨板上各打3个孔（注意不要剥离剩余的甲状软骨膜，以保持血供良好），植入6个微型钛钉1.5 mm×3.5 mm固定钛网。如果环状软骨前弓缺损，则在两侧环状软骨断端骨质上加用一个钛钉固定钛网，注意避开喉返神经入喉处。

1.2.4　筋膜瓣拼接内衬钛网内侧面　将两侧保留的甲状软骨外膜缝合固定在钛网孔之间内衬部分缺损，中间裸露部分用备用的带状肌筋膜从钛网下方引入后穿出、展开、缝合于舌骨。筋膜两侧与甲状软骨膜拼接，完全内衬覆盖钛网的内侧金属面，中间将筋膜与钛网孔缝合数针便于紧贴固定筋膜（图5、6）。

1.2.5　关闭喉腔　带状肌中间对位缝合覆盖钛网外侧面，皮下常规缝合，麻醉清醒后更换金属导管。

2　结果

10例患者均顺利完成手术，术后所有患者均恢复正常吞咽功能，无误吸及相关并发症发生。术后胃管留置时间为7～15 d，9例患者2～4周拔除气管导管；1例术后喉狭窄，行二期喉裂开术加T型管植入术，3个月后成功拔管。术后所有患者发声交流正常，但音量较小。术后6个月电子喉镜检查示：喉腔维持良好无狭窄，未见钛网暴露（图7）。术后3个月喉部CT检查示：钛网固定良好，无移位及变形（图8）。10例患者随访时间为15～49个月，平均37.7个月，无患者发生局部复发、新发颈淋巴结转移或远处转移。

3　讨论

FVPL属于垂直喉部分切除术范畴，后者于1869年由Solis-Cohen首次采用并实现了对声门型喉癌的长期治愈，根据肿瘤侵犯程度可扩大甲状软骨的切除范围[2]。临床上，对于T2、T3期侵犯前连合的部分声门型喉癌患者行FVPL，为保证肿瘤安全切缘，常切除较多甲状软骨甚至部分环状软骨，造成喉软骨支架缺失、前后径塌陷而导致术后喉狭窄终生戴管，对患者心理和生活质量造成严重影响[3-4]；因此，恢复喉支架，重建一个接近正常的

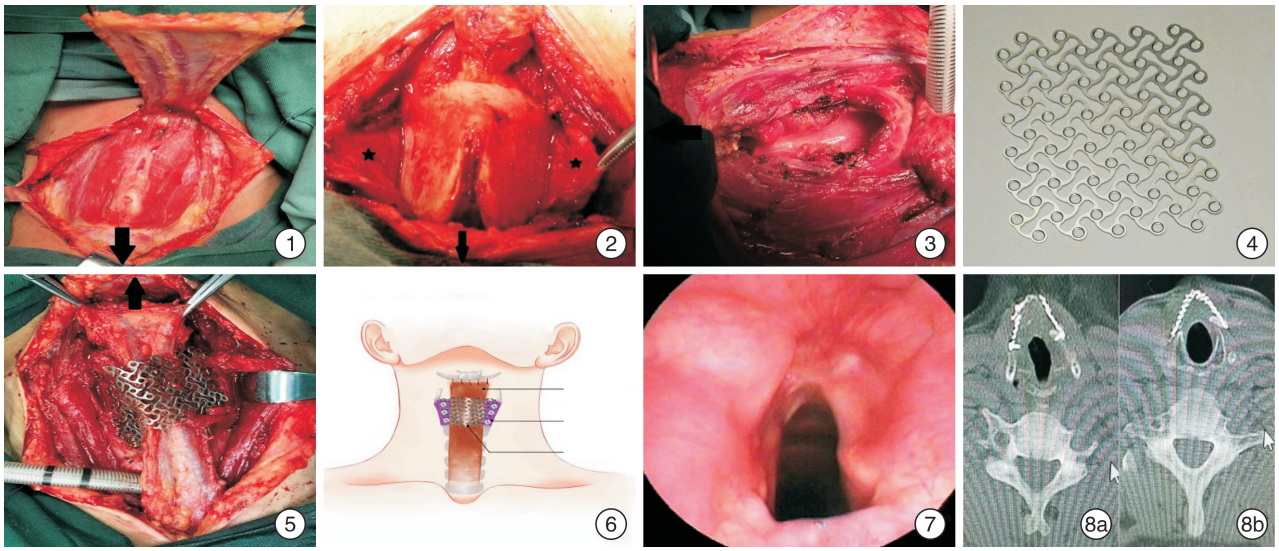

图 1 制备带状肌筋膜瓣；图 2 制备甲状软骨膜(★)；图 3 FVPL 术后的喉部缺损；图 4 钛网塑形前；图 5 折叠固定钛网，筋膜经钛网下方内衬后缝合于舌骨，完全覆盖钛网喉腔裸露面；图 6 带状肌筋膜及甲状软骨膜与钛网关系的示意图；图 7 术后 6 个月，电子喉镜检查 喉腔无狭窄、收缩、坏死、钛网无暴露于喉腔；**图 8 术后 3 个月 CT 检查(↑示头端位置)** 8a：声门水平；8b：声门下水平。

甲状软骨板，对提高拔管率、恢复喉腔通气功能具有重要意义。应用于喉气管支架重建的材料众多，包括骨、软骨、羟基磷灰石等，各有优缺点[5]；随着材料科学的发展，人工合成材料由于取材方便等优势，在喉气管支架重建的应用中日益受到重视[4]。理想的喉气管重建材料：提供足够的结构支撑保持呼吸道通畅；组织相容性好；炎症反应小，避免瘢痕形成和喉狭窄；快速黏膜化恢复黏膜纤毛运输；取材方便。钛支架作为一种低致敏性材料，因其良好的组织相容性、便于塑形、有一定的稳定性及强度等优势，已广泛用于头颈外科如颅骨缺损、气管狭窄等的治疗[4]。

Liu 等(2010)对 9 例 T2、T3 声门型喉癌行 FVPL 应用钛网重建喉部缺损，同时联合胸骨舌骨肌用于覆盖钛网内侧面，肩甲舌骨肌及皮肤覆盖钛网外侧；术后肿瘤控制情况及喉功能恢复均较满意；随后国内也有学者应用此方式行 FVPL 后重建[4]。我科初期按照 Liu 等(2010)报道的方法对 4 例 T2、T3 声门型喉癌患者行 FVPL 后修复，术后随访 2 例未拔管；分析原因如下：首先，钛网厚度为 1.0 mm，仍过于坚硬，不方便塑形调整；其次，带状肌作为内衬，过于肥厚；且肌肉裸露容易导致肉芽增生，造成狭窄。最后，固定的螺钉粗长(2.0 mm×4.0 mm)，甲状软骨板并非完全骨化的密度骨，支撑能力有限且难以固定，术后钛网移位。因此，我们改进了材料及方法，对此后我院 10 例 T2、T3 声门型喉癌患者行 FVPL 后应用超薄型钛网重建喉支架，甲状软骨膜和带状肌筋膜瓣拼接内衬覆盖钛网内侧面，减少了喉腔软组织体积，又覆盖了钛金属面，取得了良好效果。我们应用的瑞士 Synthes 超薄型钛网厚度仅 0.4 mm，网状金属条纤细，柔韧度适中，容易折叠，对组织刺激小，不易裸露，塑形后形状接近甲状软骨自然状态。固定钛网的螺钉使用 1.5 mm×3.5 mm 的微型钛钉，固定容易，对甲状软骨骨化程度要求较低，能够适应不同厚度条件的软骨，可以固定于环状软骨上，便于钛网修复环甲膜以下的缺损，扩大了喉气管缺损修复范围。理论上可以修复从舌骨下至环状软骨水平的喉气管前壁缺损。

术后喉腔黏膜的修复对于维持喉气管腔的通畅和功能恢复十分重要的，我们应用甲状软骨膜和带蒂的带状肌筋膜拼接法覆盖钛网内侧面，具有较多优势。甲状软骨外膜质地较韧、易存活、抗感染、对喉腔空间影响小等优势，是声门型喉癌垂直部分喉切除术常用修复材料之一；筋膜作为结缔组织，新陈代谢低，易存活并且对唾液、感染、运动、辐射具有一定的抗性力[2,6]。与使用带状肌肉内衬相比，不易产生喉腔壅堵、肉芽增生、狭窄等问题。术后电子喉镜检查喉腔黏膜化良好，无狭窄、肉芽增生、感染、钛网裸露等问题。我们有 1 例患者术后喉狭窄，分析为局部炎症肉芽增生导致瘢痕狭窄；二次手术行喉裂开，正中纵行剪开钛网，放置 T 型管扩张 3 个月后成功拔管，喉腔黏膜化良好。

此类 T2、T3 型声门型喉癌也可行环状软骨-舌骨-会厌固定术，此术式根治率好，拔管率高，但其较大程度改变了喉结构，发声效果没有优势，术后易导致误吸，高龄喉癌、肺功能差者不能耐受；且仍有部分喉狭窄不能拔管[7-8]。从修复范围的角度来看，超薄钛网可任意修剪与折叠，固定钉纤细，理

(下转第 965 页)

总之，耳鸣与睡眠紊乱关系密切，临床工作中应给予足够重视。耳鸣患者睡眠的合理评估和治疗十分重要，我们需要不断关注、开阔思维，进行多学科、个体化的管理才能得到更好的效果。

参考文献

[1] BAUER C A. Tinnitus[J]. N Engl J Med，2018，378：1224－1231.

[2] TUNKEL D E，BAUER C A，SUN G H，et al. Clinical practice guideline：tinnitus[J]. Otolaryngol Head Neck Surg，2014，151：S1－S40.

[3] 刘博. 重视耳鸣临床特征与鉴别诊断关联的临床思维养成[J]. 临床耳鼻咽喉头颈外科杂志，2015，29(8)：688－690.

[4] 中国睡眠研究会. 中国失眠症诊断和治疗指南[J]. 中华医学会杂志，2017，97(24)：1844－1856.

[5] 陆林，王雪芹，唐向东. 睡眠与睡眠障碍相关量表[M]. 北京：人民卫生出版社，2016：219－221.

[6] 李辉，李明，张剑宁. 特发性耳鸣患者心理声学特征的临床价值研究[J]. 临床耳鼻咽喉头颈外科杂志，2018，32(8)：570－575.

[7] CRONLEIN T，LANGGUTH B，PREGLER M，et al. Insomnia in patients with chronic tinnitus：Cognitive and emotional distress as moderator variables[J]. J Psychosom Res，2016，83：65－68.

[8] MIGUEL G S，YAREMCHUK K，ROTH T，et al. The effect of insomnia on tinnitus[J]. Ann Otol Rhinol Laryngol，2014，123：696－700.

[9] WAKABAYASHI S，SAITO H，OISHI N，et al. Effects of tinnitus treatments on sleep disorders in patients with tinnitus[J]. Int J Audiol，2018，57：110－114.

[10] MOLLAYEVA T，THURAIRAJAH P，BURTON K，et al. The Pittsburgh sleep quality index as a screening tool for sleep dysfunction in clinical and non-clinical samples：A systematic review and meta-analysis[J]. Sleep Med Rev，2016，25：52－73.

[11] WALLHÄUSSER-FRANKE E，SCHREDL M，DELB W. Tinnitus and insomnia：Is hyperarousal the common denominator[J]? Sleep Med Rev，2013，17：65－74.

[12] 贾若，孙凤新，刘博. 耳鸣和情绪认知的相关性研究[J]. 中华耳科学杂志，2016，14(2)：158－162.

[13] 李尧，王铭歆，周婧，等. 特发性耳鸣患者的焦虑和抑郁状态研究及相关因素分析[J]. 临床耳鼻咽喉头颈外科杂志，2019，33(5)：416－421.

[14] 贾若，刘博. 情绪认知理论在耳鸣研究中的应用[J]. 临床耳鼻咽喉头颈外科杂志，2015，29(8)：691－695.

[15] AGE R M，LANGGUTH B，DERIDDER D，等. 耳鸣[M]. 韩朝，张剑宁，主译. 上海：上海科学技术出版社，2015：430－431.

[16] GOMAA M A，ELMAGD M H，ELBADRY M M，et al. Depression，Anxiety and Stress Scale in patients with tinnitus and hearing loss[J]. Eur Arch Otorhinolaryngol，2014，271：2177－2184.

（收稿日期：2019-04-02）

（上接第 960 页）

论上可以修复从舌骨下至环状软骨水平的所有喉气管前壁缺损，需要在临床工作中继续探索。总之，应用超薄型钛网和肌筋膜瓣对 FVPL 行喉功能重建，改进了材料，优化了手术效果，值得临床研究和推广。

参考文献

[1] WEI B，SHEN H，XIE H. Laryngeal function reconstruction with hyoid osteomuscular flap in partial laryngectomy for laryngeal cancer[J]. Oncol Lett，2015，10：637－640.

[2] JUREK-MATUSIAK O，WOJTOWICZ P，SZAFAROWSKI T，et al. Vertical partial frontolateral laryngectomy with simultaneous pedunculated sternothyroid muscle flap reconstruction of the vocal fold-Surgical procedure and treatment outcomes[J]. Polish Otolaryngol，2018，72：23－29.

[3] 崔鹏程，赵大庆，郭志华，等. 喉癌术后喉狭窄的外科治疗[J]. 临床耳鼻咽喉头颈外科杂志，2018，32(12)：917－919.

[4] 吴迪，余济春，阎红宏，等. 声门型喉癌额侧垂直部分喉切除术后钛网支架喉功能重建的长期效果[J]. 临床耳鼻咽喉头颈外科杂志，2017，31(7)：552－555.

[5] HAMILTON N J I，BIRCHALL M A. Tissue-engineered larynx：future applications in laryngeal cancer[J]. Curr Otorhinolaryngol Rep，2017，5：42－48.

[6] OUYANG D，LIU T R，CHEN Y F，et al. Modified frontolateral partial laryngectomy operation：combined muscle-pedicle hyoid bone and thyrohyoid membrane flap in laryngeal reconstruction[J]. Cancer Biol Med，2013，10：103－110.

[7] BENITO J，HOLSINGER F C，PEREZ-MARTIN A，et al. Aspiration after supracricoid partial laryngectomy：Incidence，risk factors，management，and outcomes[J]. Head Neck，2011，33：679－685.

[8] PINAR E，IMRE A，CALLI C，et al. Supracricoid partial laryngectomy：analyses of oncologic and functional outcomes[J]. Otolaryngol Head Neck Surg，2012，147：1093－1098.

（收稿日期：2019-03-16）