超声 MicroPure 成像技术联合 mSMI 对 TI-RADS3、4 级结节的鉴别诊断价值

王月红[1] 温德惠[2] 刘翔宇[2] 李小娟[2] 李月华[1] 薛刚[3]

［摘要］ 目的：探讨超声 MicroPure 成像技术联合灰阶模式超微血流成像（mSMI）技术对甲状腺影像学报告及数据系统（TI-RADS）3、4 级结节的鉴别诊断价值；比较常规二维超声与 MicroPure 成像技术对甲状腺结节内微小钙化的检测能力；并比较 CDFI 与 mSMI 对甲状腺结节的诊断效能。方法：运用常规二维超声＋彩色多普勒血流显像技术（CDFI）筛选出 TI-RADS 3、4 级结节患者 86 例，共 106 个结节（TI-RADS3 级 64 个；TI-RADS4 级 42 个），对每个甲状腺结节依次进行常规二维超声＋CDFI＋MicroPure 成像技术、常规二维超声＋mSMI＋MicroPure 成像技术显像检查，并与细针穿刺抽吸及术后病理结果对照，比较常规二维超声与 MicroPure 成像技术对甲状腺结节内微小钙化的检测能力；比较 CDFI 与 mSMI 对甲状腺结节血流显像的诊断效能；比较上述 3 种诊断模式对 TI-RADS3、4 级结节的鉴别诊断价值。结果：①与常规二维超声＋CDFI、常规二维超声＋CDFI＋MicroPure 成像技术 2 种诊断模式相比，常规二维超声＋mSMI＋MicroPure 成像技术的诊断模式诊断甲状腺恶性结节的敏感度（91.44%）最高（$P<0.05$）；②MicroPure 成像技术对甲状腺结节内微小钙化的检出能力高于常规二维超声（$P<0.05$）；③mSMI 对甲状腺结节血流的检出率以及微血管的形态、分布的显示能力均高于 CDFI（$P<0.05$）。结论：超声 MicroPure 成像技术联合 mSMI 能够提高对 TI-RADS3、4 级结节诊断的准确度，从而为临床对于患者病情的评估以及治疗方式提供进一步的诊断依据。

［关键词］ 灰阶模式超微血流成像技术；超声 MicroPure 成像技术；甲状腺结节

doi：10.13201/j.issn.1001-1781.2017.03.004

［中图分类号］ R581 ［文献标志码］ A

Assess the diagnostic value of MicroPure system with ultrasonography combined with mSMI in diagnosing thyroid nodules in TI-RADS 3 and 4

WANG Yuehong[1] *WEN Dehui*[2] *LIU Xiangyu*[2] *LI Xiaojuan*[2] *LI Yuehua*[1] *XUE Gang*[3]

([1]Hebei North University, Zhangjiakou, 075000, China; [2]Department of Ultrosonography, the First Affiliated Hospital of Heibei North University; [3]Department of Otolaryngology Head and Neck Surgery, the First Affiliated Hospital of Hebei North University)

Corresponding author: WEN Dehui, E-mail: lucky0726cindy@163.com

Abstract **Objective**: To assess the diagnostic value of MicroPure system with ultrasonography combined with mSMI in diagnosing thyroid nodules inTI-RADS3 and 4; to compare the testing capability in thyroid nodules micro-salcifications between MicroPure system and grey-scale ultrasonography; and to compare the diagnostic efficiency between mSMI and color doppler flow imaging (CDFI). **Method**: Exerting gery-scale ultrasonography and CDFI to choose 86 patients with 106 nodules (64 TI-RADS3 class nodules; 42 TI-RADS4 class nodules). These thyroid nodules were detected by grey-scale ultrasonography, CDFI, MicroPure system with ultrasonography, mSMI, and they were graded by TI-RADS. Then the ultrasound diagnosis value were compared with their FNA and surgical pathology results by gery-scale ultrasonography and CDFI; grey-scale ultrasonography and CDFI and MicroPure system; grey-scale ultrasonography and mSMI and MicroPure system, and diagnostic efficiency between mSMI and CDFI were compared, and the detectability of thyroid nodules micro-salcifications between MicroPure system and grey-scale ultrasonography. **Result**: The results showed that combination of MicroPure system and mSMI had a higher sensitivity (91.44%, $P<0.05$); The MicroPure system showed a higher testing capability compare to grey-scale ultrasonography in thyroid nodules micro-salcifications ($P<0.05$); The mSMI showed a higher sensitivity compared to the CDFI($P<0.05$). **Conclusion**: Combining mSMI and MicroPure system could improve the discreminability of TI-RADS3, 4 class thyroid nodules, then provide evidence to assess, diagnosis and treat the patients in clinical.

Key words monochrome super micro vascular imaging; MicroPure system with ultrasonography; thyroid nodule

[1]河北北方学院（河北张家口，075000）
[2]河北北方学院附属第一医院超声医学科
[3]河北北方学院附属第一医院耳鼻咽喉头颈外科
通信作者：温德惠，E-mail：lucky0726cindy@163.com

近年来，甲状腺影像学报告及数据系统（thyroid imaging reporting and data system，TI-RADS）[1-4]在外科临床及超声界应用广泛，其在判断病情、临床决策及预后评估等方面起到了良好的提示作用[5-6]。在 TI-RADS 中，3 级是指结节无超声恶性征象，形态和边界规则，无微钙化等，其良性可能性大，对于此级结节，临床一般采取定期随访；TI-RADS4 级是指结节具有 1～4 项超声恶性征象，包括微钙化、低回声等，怀疑其恶性，对于此级结节，临床一般建议行病理穿刺。由于 4 级所占恶性比例较高，所以对于 4 级的判定是重点，而对于 3 级与 4 级的区别判定是难点。超声 MicroPure 成像技术是一种检测组织钙化的图像处理技术，其对于甲状腺结节内钙化的显示能力更为清晰[7]。灰阶模式超微血流成像技术（monochrome super micro vascular imaging，mSMI），是一种具有高灵敏度、高分辨率的彩色血流显示新技术，它可以更敏感地捕捉低速血流[8-9]。本研究采用 Kwak 等[3]建立的 TI-RADS 诊断标准，在常规二维超声的基础上应用 MicroPure 成像技术和 mSMI 技术，对结节的钙化与低回声进行进一步的帧别，以提高 3 级与 4 级之间的鉴别能力。

1　资料与方法

1.1　临床资料

运用常规二维超声＋CDFI 技术筛选出 2015-12－2016-08 于河北北方学院附属第一医院进行常规检查且 TI-RADS3、4 级患者 86 例，共 106 个结节（TI-RADS3 级 64 个，TI-RADS4 级 42 个），其中男 32 例，女 54 例；年龄 21～84 岁。结节大小 9～59 mm。所有患者检查前均知情同意。

1.2　方法

1.2.1　实验设备　使用日本 Toshiba Aplio 500 型彩色多普勒超声诊断仪，探头型号 PLT-1005BT，频率 10～14 MHz，应用超声 MicroPure 技术及 SMI 成像软件。

1.2.2　检查方法　患者取仰卧位，头部后仰，充分暴露颈前区，常规行甲状腺双侧腺体及峡部纵、横等多切面扫查，首先应用常规二维超声观察并测定甲状腺结节的个数、大小、形态（规则或不规则）、内部回声情况、边缘、有无液化、钙化及钙化的形态（斑片状、弧形、砂砾样等）、大小（微小钙化≤1 mm、粗钙化＞1 mm）、纵横比及淋巴结情况；再设置超声 MicroPure 成像模式，观察甲状腺结节内是否存在钙化，以及钙化的大小、形态、回声等情况；再应用 CDFI 以及 mSMI 观察并记录其血流的形态以及分布情况。所获得的图像由高年资医师进行 TI-RADS 分类以及对 CDFI、mSMI 二种血流检测技术后图像资料进行分析，如有意见分歧，以讨论达成的一致结果为准。

1.3　超声诊断标准

甲状腺超声良恶性分级采用 Kwak 等[3]的 TI-RADS：1 级，正常甲状腺；2 级，良性病变；3 级，良性结节可能性大：无超声恶性征象；4 级，可疑恶性：4a 级（只有 1 项超声恶性征象），4b 级（具有 2 项超声恶性征象），4c 级（具有 3 或 4 项超声恶性征象）；5 级，恶性：具有 5 项超声征象或＞1 项且有转移性淋巴结；超声恶性征象：内部低回声、纵横比＞1，边界不规则，微钙化，异常淋巴结。

血流信号量化指标：根据 Adler 等[10]的血流分级标准对血流分布情况进行分级：0 级，病灶内未见血流信号；Ⅰ级，少量血流信号，少许点状、短棒状血流；Ⅱ级，中量血流信号，可见一条主要血管，其长度超过病灶的半径，或 2～3 条小血管；Ⅲ级，血流信号丰富，可见 4 条以上血管或血管相互走通，交织成网状。其中 0 级和Ⅰ级倾向于良性，Ⅱ级和Ⅲ级倾向于恶性。

血流分型标准：依据血流形态及分布特点[9]：0 型（无血流型）和Ⅰ型（边缘型），肿瘤边缘可见点状或短条状血流，内部无血流信号；Ⅱ型（环绕型），肿瘤边缘可见血流环绕，可伴伸入内部血流分支；Ⅲ型（内部型），肿瘤内可见点状或短条状血流；Ⅳ型（穿入型），肿块内可见 1 条或多条从外部穿入的条形血流，可伴分支；Ⅴ型（弥漫型），肿瘤内几乎充满血流，呈网状，占整个肿瘤截面 50％以上。

结节内钙化观察指标：大小；形态；个数；低回声背景内微小钙化的个数；病理性质与微小钙化间的关系。

1.4　统计学处理

应用 SPSS 17.0 软件进行统计学分析，常规二维超声＋CDFI、常规二维超声＋CDFI＋MicroPure 成像技术、常规二维超声＋mSMI＋MicroPure 成像技术 3 种诊断模式对 TI-RADS3、4 级结节的诊断效能采用灵敏度、特异度、准确度、阳性预测值、阴性预测值，其组间比较采用卡方检验；常规二维超声与 MicroPure 成像技术对甲状腺结节内微小钙化的检出能力、CDFI 与 mSMI 对甲状腺结节内的血流显示能力以及 mSMI 血流分型对良恶性结节的诊断价值比较均采用卡方检验。mSMI 血流分型对甲状腺良恶性结节的诊断价值采用 ROC 曲线。以 $P<0.05$ 为差异有统计学意义。

2　结果

2.1　一般情况及病理结果

106 个甲状腺结节中，良性 70 个，恶性 36 个。良性病变的结节平均最大直径为（2.37±0.80）cm，范围为 0.90～4.38 cm；恶性病变结节的平均最大直径为（2.23±0.97）cm，范围为 0.95～5.90 cm。良、恶性组之间结节的最大径差异无统计学意义（$P>0.05$）。

常规二维超声＋CDFI、常规二维超声＋CDFI＋MicroPure 成像技术、常规二维超声＋mSMI＋MicroPure 成像技术 3 种诊断模式对结节的诊断结果见表 1。

2.2 3 种诊断模式的诊断效能比较

常规二维超声＋mSMI＋MicroPure 成像技术诊断模式与常规二维超声＋CDFI 诊断模式比较，前者敏感度提高（$\chi^2=5.258$，$P<0.05$）且准确度（$\chi^2=4.818$，$P<0.05$）、阴性预测值（$\chi^2=4.641$，$P<0.05$）提高，差异有统计学意义，而特异度（$\chi^2=1.217$，$P>0.05$）、阳性预测值（$\chi^2=1.758$，$P>0.05$）差异无统计学意义；常规二维超声＋CDFI＋MicroPure 成像技术诊断模式与常规二维超声＋CDFI 诊断模式比较，前者准确度提高（$\chi^2=3.962$，$P<0.05$），而敏感度（$\chi^2=3.600$，$P>0.05$）、特异度（$\chi^2=1.217$，$P>0.05$）、阳性预测值（$\chi^2=1.588$，$P>0.05$）、阴性预测值（$\chi^2=3.210$，$P>0.05$）提高差异无统计学意义。以 TI-RADS3 级判定为良性结节，TI-RADS4 级判定为恶性结节。常规二维超声及其与 MicroPure 成像技术、mSMI 联合应用的诊断效能比较见表 2。

2.3 常规二维超声与 Micro Pure 成像技术对微钙化检测的比较

106 个甲状腺结节中，28 个（26.42%）结节 MicroPure 成像技术发现微小钙化，14 个（13.21%）结节常规超声发现微小钙化，Micro Pure 成像技术对微小钙化的检出率高于常规超声，且差异有统计学意义（$\chi^2=3.097$，$P<0.05$）。

2.4 CDFI 与 mSMI 血流分级与分型

mSMI 技术可以显示甲状腺结节内部一些常规超声 CDFI 不能显示的微小血管，其对血流的检出率及灵敏度均高于 CDFI，2 组间对血流丰富程度的检测差异有统计学意义（$\chi^2=8.231$，$P<0.05$）。CDFI 分级与 mSMI 分级对甲状腺良性结节、恶性结节的鉴别，2 组间差异均无统计学意义（$P>0.05$）。

mSMI 技术对微血管的数量走行、形态分布的显示较 CDFI 技术更直观，依据血流的分布及形态给予 mSMI 分型（表 3）。以 0～Ⅲ型作为甲状腺良性结节的诊断标准，以Ⅳ～Ⅴ型作为甲状腺恶性结节的诊断标准，mSMI 血流分型对甲状腺良恶性结节的鉴别差异有统计学意义（$P<0.05$），其对甲状腺良恶性结节诊断的敏感度、特异度、准确度分别为 61.1%、94.2%、83.0%，ROC 曲线下面积为 0.777（95% CI 0.672～0.882），见图 1。

3 典型病例报告

患者，女，40 岁，甲状腺左叶中极后区可见 0.8 cm×0.9 cm 低回声，形态欠规则，边缘呈毛刺状，常规二维超声显示内未见点状强回声，而 MicroPure 成像技术显示内可见点状强回声，散在分布；CDFI 显示内部可见短棒状血流信号，周边可见条状血流信号，而 mSMI 条件下显示结节内部可探

表 1 常规二维超声及其与 MicroPure 成像技术、mSMI 联合应用对结节的诊断结果

检查方法	诊断分级											
	3 级			4a 级			4b 级			4c 级		
	例数	良	恶	例数	良	恶	例数	良	恶	例数	良	恶
常规二维超声＋CDFI	64	55	9	16	12	4	19	3	16	7	0	7
常规二维超声＋CDFI＋Micropure 成像技术	63	60	3	15	8	7	19	2	17	9	0	9
常规二维超声＋mSMI＋Micropure 成像技术	62	60	2	14	8	6	16	1	15	14	1	13

表 2 常规二维超声及其与 MicroPure 成像技术、mSMI 联合应用的诊断效能

诊断方法	病理		敏感度/%	特异度/%	准确度/%	阳性预测值/%	阴性预测值/%
	＋	－					
常规二维超声＋CDFI							
4 级	27	15	75.00	78.57	77.36	64.28	85.93
3 级	9	55					
常规二维超声＋CDFI＋Micropure 成像技术							
4 级	33	10	91.67	85.71	87.73[1)]	76.74	95.24
3 级	3	60					
常规二维超声＋mSMI＋Micropure 成像技术							
4 级	34	10	94.44[1)]	85.71	88.68[1)]	77.27	96.77[1)]
3 级	2	60					

与常规二维超声＋CDFI 比较，[1)] $P<0.05$。

及多条微小血管呈放射状穿入，术后病理确诊为甲状腺乳头状癌。见图 2～3。

表 3　甲状腺良恶性结节 mSMI 分型比较　个

组别	0 型	Ⅰ型	Ⅱ型	Ⅲ型	Ⅳ型	Ⅴ型	χ^2	P 值
良性	15	22	16	13	3	1	44.058	0.0001
恶性	1	2	4	7	18	4		

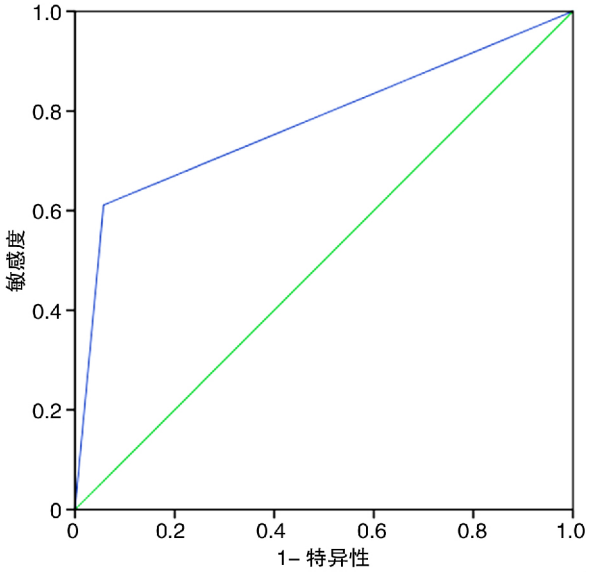

图 1　mSMI 分型对甲状腺结节良恶性评价的 ROC 曲线

4　讨论

本研究在对 106 个甲状腺结节进行 TI-RADS3、4 级的鉴别中，应用常规二维超声＋CDFI＋MicroPure 成像技术诊断模式诊断甲状腺恶性结节的准确度高于常规二维超声＋CDFI 的诊断模式，差异有统计学意义且敏感度提高，由此表明，MicroPure 成像技术提高了 TI-RADS 分级的能力。常规二维超声虽能检测出微小钙化，但往往由于其钙化点过小或被周围组织所掩盖而不易被发现，而 MicroPure 成像技术采用独特的信号处理及滤波处理技术，通过对图像进行边缘锐化和噪声抑制等处理，将灰阶超声上“可检测到但看不到的”微小钙化信号转化为“只要检测到就可以看到”[11]，从而提高微小钙化的检出率。本研究中有 14 个结节常规二维超声未显示有微小钙化，而利用 MicroPure 成像技术均显示结节内可见点状（直径≤1 mm）强回声，后无声影。MicroPure 成像技术对微小钙化的检出率高于常规二维超声，且差异有统计学意义，表明 MicroPure 成像技术对微小钙化的显示能力优于常规二维超声。此外，本研究中有 2 例结节常规二维超声表现为囊实性结节，以实性为主，实性部分可见一砂砾状粗大钙化，归为 3 级，但在 MicroPure 成像技术条件下粗大钙化显示为成簇堆积的微小钙化，归为 4a 级，FNA 细胞学结果为恶性。

虽然超声 MicroPure 成像技术可以提高对甲状腺结节内的钙化的显示能力，从而提高 TI-RADS 的分级能力，但是由于甲状腺良、恶性的灰阶超声征象存在一定的重叠，从而导致假阳性率的存在。本研究中常规二维超声＋mSMI＋MicroPure 成像技术诊断甲状腺恶性结节的敏感度、准确度、阴性预测值均高于常规二维超声＋CDFI 诊断模式，二者差异有统计学意义，由此表明 mSMI 技术对于甲状腺结节良、恶性的鉴别有较好的辅助作用，这与张晓文等[12]报道的 TI-RADS 联合 e-flow 对甲状腺结节定性诊断价值的探讨结果一致。本研究中，CDFI 与 mSMI 血流分级比较对甲状腺良恶性结节的鉴别差异无统计学意义，这与 Rosario 等[13-14]报道的结果一致，而 mSMI 血流分型对甲状腺良恶性结节的鉴别差异有统计学意义，表明 mS-

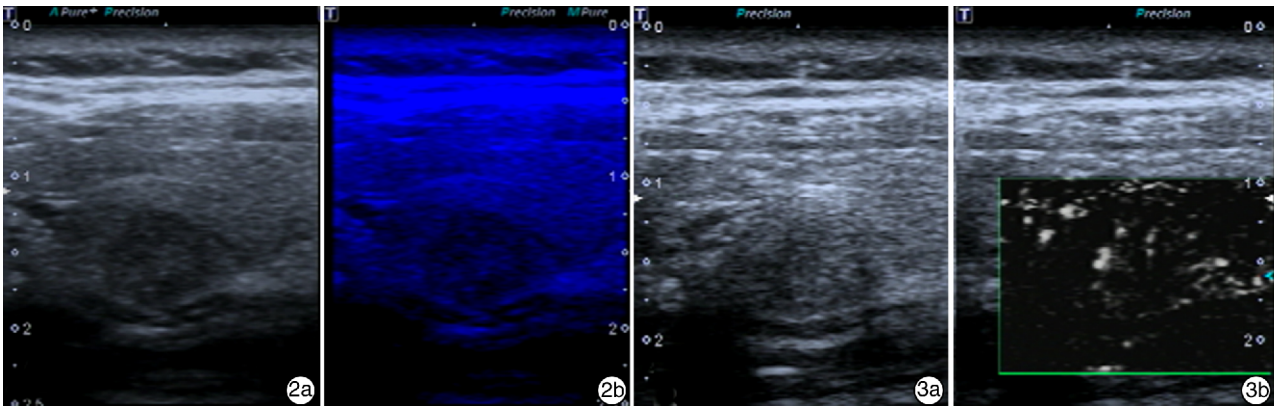

图 2　Micropure 成像甲状腺结节内部微钙化及血流显示情况　2a：常规超声；2b：MicroPure 成像示结节内可见点状强回声，散在分布；　图 3　mSMI 对甲状腺结节内部微钙化及血流显示情况　3a：常规超声；3b：mSMI 条件下示多条微小血管呈放射状穿入结节内部。

MI 技术能够对甲状腺结节性质的鉴别有较好的辅助作用，还在于其提高了对结节内微血管形态和分布的显示而非血流信号的多少。本研究中有 1 例声像图常规二维超声＋CDFI 下显示为甲状腺内可见一囊实性结节，内可见低回声，结构疏松似絮状，未见血流信号，故归为 3 级，而运用 mSMI 显示为低回声内可见扭曲状血流信号，对比常规二维超声，此血流正好与低回声的位置相吻合，相对之前判断其为沉积物，此应判断其为低回声，故应归为 4a 级，FNA 细胞学结果为恶性。由此表明，mSMI 诊断效能优于 CDFI，其主要表现：①mSMI 技术可以更清楚地显示结节内微血管的形态及分布情况；②mSMI 技术可以更敏感地捕捉低速血流。

本研究中常规二维超声＋mSMI＋MicroPure 成像技术诊断甲状腺恶性结节的敏感度最高，且准确度、阴性预测值与常规二维超声＋CDFI 诊断模式比较均有提高，差异有统计学意义，且表明联合应用 MicroPure 成像技术和 mSMI 技术可明显提高对 TI-RADS3、4 级结节诊断的准确率。本研究中有 1 个甲状腺结节，常规二维超声＋CDFI 诊断模式下声像图表现为低回声，内未见钙化，而在超声 MicroPure 成像技术条件下可见点状强回声，故常规二维超声＋CDFI＋MicroPure 成像技术模式下归为 4b 级，CDFI 显示内可见点状血流信号，血流分级为Ⅰ级，而 mSMI 条件下显示结节内可见 3 条穿支血管，呈网状，血流分级为Ⅱ级，血流分型为Ⅳ型，最后术后病理诊断为甲状腺乳头状癌。甲状腺癌存在一定的血管依赖性，尤其是与微血管密切相关，而 CDFI 是常用的评价结节内血管的技术，但有研究表明，CDFI 只能检测到血流速度在壁滤波阈值以上的大血管[15]，对于甲状腺结节内微血管的形态、分布等显示存在一定缺陷。mSMI 技术因其减去了背景信号只显示血管，所以能够清晰地显示甲状腺结节内的微小穿支血管，比 CDFI 更直观地显示血管的走行、数量以及难以发现的低速穿支血管等[16]。因此，为了减少漏诊，对于归类为 TI-RADS3 级以及 4 级的甲状腺结节更应联合血流显像技术，尤其是 mSMI 技术分析结节内血流的分布以及微血管的形态、走行、数量等。

本研究中有 1 例声像图常规二维超声显示为甲状腺双叶实质回声不均匀，左叶可见一小片状的低回声，归为 3 级；而在 MicroPure 成像技术条件下显示双叶甲状腺实质内可见弥漫分布的微钙化，左叶小片状低回声，考虑 DSVPTC 可能性大。术后病理结果为甲状腺弥漫性硬化型乳头状癌。DSVPTC 是甲状腺乳头状癌的一个亚型，发病率占全部乳头状癌的 5%[17]，临床表现隐匿。结合本病特征性微钙化的超声声像图征象，MicroPure 成像技术可以起到较好的提示作用，及早作出诊断。

临床对于甲状腺的评估具有一定的超声依赖性[18]。然而，超声检查易受操作者资历水平以及甲状腺良恶性结节本身超声特征重叠的影响，造成临床干预的延误治疗或过度治疗。细针穿刺为有创性检查，与之相比，超声 MicroPure 成像技术联合 mSMI 技术为无创检查、可重复性好而且价格经济，可推广性良好。

综上所述，超声 MicroPure 成像技术联合 mSMI 技术可以提高对 TI-RADS3、4 级甲状腺结节的诊断准确度，从而为临床对于患者病情的评估以及治疗方式提供进一步的参考。

参考文献

[1] HORVATH E, MAJLIS S, ROSSI R, et al. An ultrasonogram reporting and data system for thyroid nodules stratifying cancer risk for clinical management [J]. Clin Endocrinol Metab, 2009, 94:1748－1751.

[2] PARK J Y, LEE H J, JANG H W, et al. A proposal for a thyroid imaging reporting and data system for ultrasound features of thyroid carcinoma[J]. Thyroid, 2009,19:1257－1264.

[3] KWAK J Y, HAN K H, YOON J H, et al. Thyroid imaging reporting and data system for US features of nodules: a step in establishing better stratification of cancer risk[J]. Radiology,2011,260:892－899.

[4] RUSS G, ROYER B, BIGORGNE C, et al. Prospective evaluation of thyroid imaging reporting and data system on 4550 nodules with and without elastography [J]. Eur J Endocrinol,2013,168:649－655.

[5] 侯雪琴，范雪，杨凌菲，等. 甲状腺影像报告和数据系统分类诊断甲状腺结节良恶性的准确性[J]. 中国医学影像学杂志，2015,23(7):489－493.

[6] 高庆军，陈霞，胡小丽，等. 甲状腺影像学报告和数据系统在甲状腺结节定性诊断中的应用价值[J]. 临床耳鼻咽喉头颈外科杂志，2015,29(14):1264－1267.

[7] STOBLEN F, LANDT S, LSHAQ R, et al. High-frequency breast Ultra-sound for the detection of microcalfications and associated masses in BI-RADS4a patients[J]. Anticancer Res, 2011,31:2575－2581.

[8] MACHADO P, SEGAL S, LYSHCHIK A, et al. A Novel Microvascular Flow Technique: Initial Results in Thyroids[J]. Ultrasound Q, 2016, 32:67－74.

[9] 李响，康姝，王雪梅，等. 超微血管成像与彩色多普勒血流成像在乳腺肿瘤诊断中的应用[J]. 中国医学影像技术，2015,31(5):663－667.

[10] ADLER D D, CARSON P L, RUBIN J M, et al. Doppler ultrasound color flow imaging in the study of breast cancer: preliminary findings [J]. Utrasound Med Biol,1990,16: 553－559.

[11] 康冰飞，刘卫永，隋秀芳，等. 超声 MicroPure 成像技术对乳腺病灶中微钙灶检出的应用价值[J]. 中国超声医学杂志，2011,28(7):598－600.

（下转第 190 页）

[3] MATSUWAKI Y, OOKUSHI T, ASAKA D, et al. Chronic rhinosinusitis: risk factors for the recurrence of rhronic rhinosinusitis based on 5-year follow-up after endoscopic sinus surgery[J]. Int Arch Allergy Immunol,2008,146(Suppl 1): 77－81.

[4] 韩德民. 难治性鼻及鼻窦炎[J]. 中国医学文摘耳鼻咽喉科学,2010,25(2): 59－62.

[5] GOSEPATH J, POGODSKY T, MANN W J. Characteristics of recurrent chronic rhinosinusitis after previous surgical therapy[J]. Acta Otolaryngol, 2008, 128: 778－784.

[6] BHATTACHARYYA N. Surgical treatment of chronic recurrent rhinosinusitis: a preliminary report[J]. Laryngoscope,2006,116:1805－1808.

[7] GEORGALAS C. Osteitis and paranasal sinus inflammation: what we know and what we do not[J]. Curr Opin Otolaryngol Head Neck Surg,2013,21:45－49.

[8] WANG M, YE T, LIANG N, et al. Differing roles for TGF-Smad signaling in osteitis in chronic rhinosinusitis with and without nasal polyps[J]. Am J Rhinol Allergy,2015,29:e152－159.

[9] SOLER Z M, HWANG P H, MACE J, et al. Outcomes after middle turbinate resection: revisiting a controversial topic [J]. Laryngoscope, 2010, 120: 832－837.

[10] FOKKENS W J, LUND V J, MULLOL J,et al. EPOS 2012: European position paper on rhinosinusitis and nasal polyps 2012. A summary for otorhinolaryngologists[J]. Rhinology,2012,50:1－12.

[11] 中华医学会耳鼻咽喉科学分会,中华耳鼻咽喉科杂志编辑委员会. 慢性鼻窦炎鼻息肉Ⅰ临床分型分期及内窥镜鼻窦手术疗效评定标准(1997 年,海口)[J]. 中华耳鼻咽喉科杂志,1998,33(3):134－134.

[12] 中华耳鼻咽喉头颈外科杂志编辑委员会鼻科组,中华医学会耳鼻咽喉头颈外科学分会鼻科学组. 慢性鼻-鼻窦炎诊断和治疗指南(2012 年,昆明)[J]. 中华耳鼻咽喉头颈外科杂志,2013,48(2):92－94.

[13] SHI L L, XIONG P, ZHANG L, et al. Features of airway remodeling in different types of Chinese chronic rhinosinusitis are associated withinflammation patterns[J]. Allergy,2013,68:101－109.

[14] KENNEDY D W, SENIOR B A, GANNON F H,et al. Histology and histomorphometry of ethmoid bone in chronic rhinosinusitis[J]. Laryngoscope,1998,108 (4 Pt 1): 502－507.

[15] WREESMANN V B,FOKKENS W J,KNEGT P P. Refractory chronic sinusitis: evaluation of symptom improvement after Denker's procedure[J]. Otolaryngol Head Neck Surg,2001,125:495－500.

[16] 李骋,黄谦,崔顺九,等. Draf Ⅲ型额窦手术对鼻腔功能影响的前瞻性研究[J]. 中华耳鼻咽喉头颈外科杂志,2014,49(9):711－716.

[17] 王彤,韩德民,周兵,等. 慢性鼻窦炎患者筛窦骨质的病理学观察[J]. 中华医学杂志,2006,86(4):1183－1186.

[18] 成雷,黄振校,黄谦,等. 影响慢性鼻鼻窦炎骨炎的相关因素临床分析[J]. 中华耳鼻咽喉头颈外科杂志,2014,49(3):205－209.

[19] ZHOU B, HUANG Q, CUI S, et al. Impact of airflow communication between nasal cavities on nasal ventilation[J]. ORL J Otorhinolaryngol Relat Spec, 2013, 75:301－308.

(收稿日期:2016-11-22)

(上接第 184 页)

[12] 张晓文,温德惠,刘翔宇,等. TI-RADS 联合 e-flow 对甲状腺结节定性诊断价值的探讨[J]. 临床耳鼻咽喉头颈外科杂志,2015,29(19):1694－1697.

[13] ROSARIO P W, SILVA A L, BORGES M A, et al. Is Doppler ultrasound of additional value to gray-scale ultrasound in differentiating malignant and benign thyroid nodules[J]? Arch endocrinol Metab, 2015, 59: 79－83.

[14] TAMSEL S, DEIPOLAT G, ERDOGAN M, et al. Power Doppler US patterns of vascularity and spectral Doppler us parameters in predicting malignancy in thyroid nodules[J]. Clin Radiol,2007,62:245－251.

[15] WAN C, DU J, FANG H, et al. Evaluation of breast lesions by contrast enhanced ultrasound : qualitative and quantitative analysis[J]. Eur J Radiol, 2012, 81: e444－450.

[16] FORBERG F, MACHADO P, SEGALl S, et al. Microvascular Blood Flow in the Thyroid: Preliminary Results with a Novel Imaging Technique[J]. IEEE Int Ultraso Symp Pro, 2014,10:2237－2240.

[17] 朱蓓林,邬宏恂,臧亚萍,等. 甲状腺弥漫硬化型乳头状癌的超声特征及价值[J]. 中国超声医学杂志,2014,30(10):867－870.

[18] 张波,姜玉新,李建初,等. 超声在甲状腺结节手术决策中的作用[J]. 协和医学杂志,2015,6(2):124－127.

(收稿日期:2016-10-20)